

Handletselkaart

Anamnese

Traumamechanisme, dominantie, beroep/hobby's, leeftijd, VG, medicatie, roken

Inspectie

Zonder verband. Ook in stand van het trauma. Normale cascade: toenemende flexie van wijsvinger naar pink (fig. 1). Afwijkingen wijzen m.n. op flexorpeesletsel

Rotatiebeoordeling: maak een vuist, de vingers wijzen naar het scaphoideum (fig. 2)

Sensibiliteit

Test de tastzin, bij voorkeur 2-punts discriminatie, van de vingers aan de ulnaire en radiale zijde en in innervatiegebieden van de zenuwen

Vergelijk met gezonde zijde (fig. 3, 4)

Vascularisatie

Test pulsaties van a. radialis, a. ulnaris en capillary refill (lage sensitiviteit)

Let op kleur en temperatuur

Motoriek

Actief en passief bewegingsonderzoek

Dig I flexie, oppositie, extensie
 pezen begrenzing tabatière anatomique (fig. 5)
 motorische innervatie van de duim (fig. 6-8)

Dig II-V (fig. 9-12) flexie (FDS/FDP), extensie
 2^{de} extensorpees wijsvinger en pink: 'double horn sign' (fig. 13)

Pols (fig. 10) flexie, extensie, radiaal deviatie, ulnair deviatie, supinatie, pronatie

Let bij passieve flexie en extensie van de pols op stand van de vingers (continuïteit extrinsiek buig- en strekapparaat)

fig. 1 normale cascade van de hand

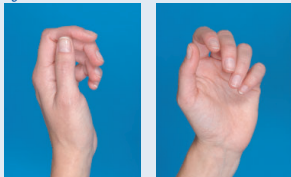


fig. 2 rotatiebeoordeling




fig. 3 sensibiliteit palmaire zijde




fig. 4 sensibiliteit dorsale zijde



- n. medianus
- n. ulnaris
- n. radialis

fig. 5 begrenzing tabatière anatomique



fig. 6 flexie IP-gewricht n. medianus

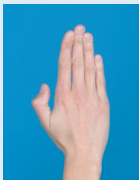


fig. 7 adductie duim n. ulnaris

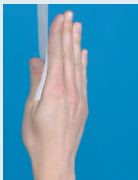


fig. 8 extensie duim n. radialis

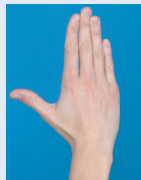


fig. 9a extensorpezen

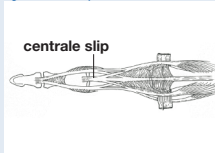


fig. 9b FDS/FDP

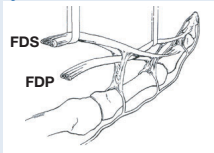


fig. 10 dwarsdoorsnede pols (t.h.v. pronator quadratus)

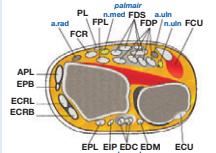


fig. 11 test FDP

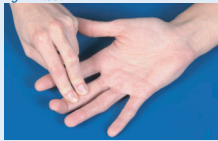

fig. 12 test FDS

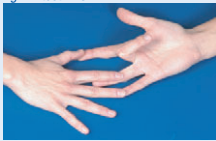

fig. 13 'double horn sign'



Ossaal en ligamenteair

Carpalia Some Lovers Try Positions That They Can't Handle

Scaphoideum Lunatum Triquetrum Pisiforme (proximale rij)

Trapezium Trapezoideum Capitatum Hamatum (distale rij)

Onderbreking van 1 van de 3 lijnen van Gilula (fig. 14, rood): #, dislocatie of subluxatie

Intercarpale ruimten normaal < 3 mm

Goede articulatie van distale radius → lunatum → capitatum → 3^{de} metacarpaal

Scapholunaire hoek normaal 30-60° (fig. 15, rood)

Distale radius fractuur goede stand: **PA** processus styloideus radii 8-18 mm boven gewrichtsooppervlak van ulna. **Lateraal** voorwaartse helling gewrichtsvlak 0-15° (fig. 14-15, blauw)

Fractuur processus styloideus ulnae: cave instabiliteit van het radio-ulnaire gewricht

Galeazzi fractuur-dislocatie # distale 1/3 radius en luxatie distale radio-ulnaire gewricht

PA processus styloideus ulnae wijst niet naar triquetrum. **Lateraal** distale ulna projecteert niet over distale radius

Monteggia fractuur-dislocatie # proximale 1/3 ulna en luxatie proximale radio-ulnaire gewricht

Accepteer nooit een geïsoleerde # van distale 1/3 radius of proximale 1/3 ulna zonder uitsluiten van Galeazzi/Monteggia

Scapholunaire dissociatie **PA** > 3 mm scapholunaire ruimte

Lateraal Scapholunaire hoek > 60°. Vergelijk **PA** gezonde zijde

Perilunaire luxatie luxatie distale rij t.o.v. lunatum

Vaak met # van scaphoideum en/of triquetrum

Lunatumluxatie luxatie lunatum t.o.v. distale radius en capitatum

Scaphoidfractuur 20% radiologisch occult. Pijn tabatière anatomique: behandel als #

Triquetrumfractuur vaak avulsie # (**Laterale opname**)

Gesloten vuistverwonding beschouw elke verwonding t.h.v. MCP gewricht als mogelijke intra-artculaire verwonding

Benett fractuur schuine # door gewrichtsooppervlak MCP-I met dislocatie MC-I naar proximale en dorsaal

Rolando fractuur comminutieve intra-artculaire # basis MC-I. T- of Y-configuratie

Skidum ruptuur ulnair collateraal ligament. MCP-I gewricht is instabiel indien hoek bij stress > 30°. Vergelijk met de gezonde zijde

Luxaties DIP/PIP gewricht cave letsel volaire plaat en/of collaterale ligamenten (ook bij hyperextensieletsel). Na volaire luxatie PIP: ruptuur centrale slip extensorapparaat (fig. 9a). Extensie PIP tegen weerstand onmogelijk; op termijn Boutonnière-stand Interpositie volaire plaat/laterale ligament kan repositie belemmeren. Test stabiliteit na repositie. Vergelijk met gezonde zijde. Controlefoto

Mallet vinger avulsie(fractuur) extensorpees distale phalanx

fig. 14 PA pols

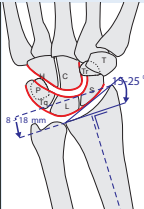
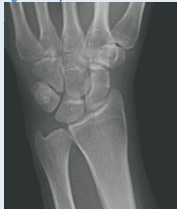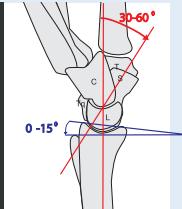

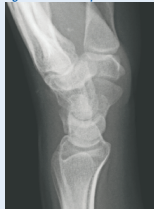
fig. 15 Lateraal pols



Gebruik voor verslaglegging een handletselformulier: www.nvsha.nl