

# Hand 'etsels

Copyright © 2006  
Tweede druk, oktober 2006  
Eerste druk, oktober 2005

Exemplaren van dit boek zijn te bestellen via het secretariaat van de Nederlandse Vereniging voor Handchirurgie en de Nederlandse Vereniging van Spoedeisende Hulp Artsen.

[www.algemene-handchirurgie.nl](http://www.algemene-handchirurgie.nl)  
[www.nvsha.nl](http://www.nvsha.nl)  
[www.medirisk.nl](http://www.medirisk.nl)

Deze uitgave is tot stand gekomen door financiële ondersteuning van MediRisk.

Druk: Van de Ridder, Nijkerk.

## AUTEURS

Prof. dr. W. D. Boeckx, plastisch chirurg, AZ Maastricht  
Drs. A. de Boer, plastisch chirurg, Martini ziekenhuis, Groningen  
Drs. M. Cromheecke, plastisch chirurg, MC Leeuwarden  
Dr. C.H. Emmelot, revalidatie arts, Isala klinieken, Zwolle  
Dr. P. Houpt, plastisch chirurg, Isala klinieken, Zwolle  
Prof. dr. S.E.R. Hovius, plastisch chirurg, Erasmus MC, Rotterdam  
Drs. S.J.M. Jongen, plastisch chirurg, Martini ziekenhuis, Groningen  
Dr. P. Kloen, orthopaedisch chirurg, AMC, Amsterdam  
Prof. dr. M. Kon, plastisch chirurg, UMC Utrecht  
Dr. A.B. Mink van der Molen, plastisch chirurg,  
St. Antonius ziekenhuis, Nieuwegein  
Prof. dr. J.P.A. Nicolai, plastisch chirurg, UMC Groningen  
Drs. F.J.T. van Oosterom, plastisch chirurg, Erasmus MC, Rotterdam  
Prof. dr. M.J.P.F. Ritt, plastisch chirurg, UMC VU, Amsterdam  
Dr. A.H. Schuurman, plastisch chirurg, UMC Utrecht  
Prof. dr. L. de Smet, orthopedisch chirurg, UZ Pellenberg, Leuven, België  
Prof. dr. P.H.M. Spauwen, plastisch chirurg, UMC Nijmegen  
Dr. S.D. Strackee, plastisch chirurg, AMC, Amsterdam  
Dr. P.M.N. Werker, plastisch chirurg, Isala klinieken, Zwolle  
Prof. dr. P. Wylock, plastisch chirurg, AZ Jette, Brussel, België

## INHOUD

VOORWOORD	pagina	5
AFKORTINGEN	pagina	6
INLEIDING	pagina	7
ANATOMIE	pagina	10
ANAMNESE EN ONDERZOEK	pagina	20
ANESTHESIE	pagina	26
WEKE DELEN LETSELS	pagina	29
STREKPEESLETSEL	pagina	30
BUIGPEES- EN ZENUWLETSEL	pagina	34
VINGERTOP LETSEL	pagina	35
LUXATIES VAN DE VINGERS EN MIDDENHAND	pagina	36
CARPALE LUXATIES	pagina	39
FRACTUREN VAN DE HAND	pagina	42
AMPUTATIES EN RINGAVULSIES	pagina	51
HANDINFECTIES	pagina	53
VERBRANDING EN HOGEDRUKSPUIT VERWONDING	pagina	58
COMPLEX REGIONAAL PIJNSYNDROOM TYPE I	pagina	62

## VOORWOORD

Patiënten met handletsels of acute niet-traumatische afwijkingen van de hand worden meestal naar de spoedeisende hulp afdeling verwezen. Het betreft zelden levensbedreigende aandoeningen, maar de letsels kunnen leiden tot een hoge morbiditeit en arbeidsongeschiktheid. Het overgrote deel van de patiënten wordt primair gezien door, soms onervaren, SEH-assistenten. Dit boekje is vooral voor hen geschreven, maar ik hoop dat ook andere 'snijders' die worden geconfronteerd met een handletsel met veel plezier dit boekje zullen gebruiken.

Het niet herkennen van handletsels, of het instellen van een inadequate therapie kan, ook in Nederland, leiden tot aansprakelijkstelling. Dit verklaart de ondersteuning door MediRisk.

Het is bijzonder dat dit boekje tot stand is gekomen met de instemming van zowel de algemeen chirurgische en orthopaedisch traumatologen als de plastisch chirurgen.

De auteurs zijn allen specialisten met een lange ervaring in de behandeling van traumata van de hand en pols. De hoofdstukken zijn door alle auteurs gecorrigeerd tot consensus werd bereikt.

Dit boekje kan dan ook worden beschouwd als een belangrijk hulpmiddel bij de beoordeling en behandeling van de diverse hierna besproken letsels.

Zwolle 2005, P. Houpt.

Dit boekje voorziet blijkbaar in een behoefte; de eerste druk was razendsnel 'uitverkocht'. MediRisk was bereid een tweede druk te ondersteunen. Op- en aanmerkingen zijn in deze druk verwerkt. Ik hoop dat de behandeling van de handchirurgische patiënt hiermee nog verder verbetert.

Zwolle, 2006, P. Houpt

## AFKORTINGEN

AdP	m. adductor pollicis
ADM	m. adductor digiti minimi
AP	antero-posterior
APB	m. abductor pollicis brevis
APL	m. abductor pollicis longus
CMC	carpo-metacarpaal
CRPS I	complex regionaal pijnsyndroom type I
CTS	carpale tunnel syndroom
DIP	distaal interphalangeaal
DRU	distaal radio-ulnair
ECRB	m. extensor carpi radialis brevis
ECRL	m. extensor carpi radialis longus
EDC	m. extensor digitorum communis
EDM	m. extensor digiti minimi
EIP	m. extensor indicis proprius
EPB	m. extensor pollicis brevis
EPL	m. extensor pollicis longus
FCR	m. flexor carpi radialis
FCU	m. flexor carpi ulnaris
FDM	m. flexor digiti minimi
FDP	m. flexor digitorum profundus
FDS	m. flexor digitorum superficialis
FPB	m. flexor pollicis brevis
FPL	m. flexor pollicis longus
IP	interphalangeaal
LT	lunatotriquetriaal
MCP	metacarpo phalangeaal
OP	m. opponens pollicis
PIP	proximaal interphalangeaal
PL	m. palmaris longus
SL	scapho-lunair
SRD	sympatische reflex dystrofie
TFCC	triangulair fibrocartilagineus complex

## INLEIDING

Handchirurgie is specialistisch werk. Het vereist kennis van de complexe statische en functionele anatomie van de hand.

Door inspectie en goed fysisch onderzoek is vast te stellen welke structuur is beschadigd. Hierna kan op indicatie een röntgenfoto worden gemaakt.

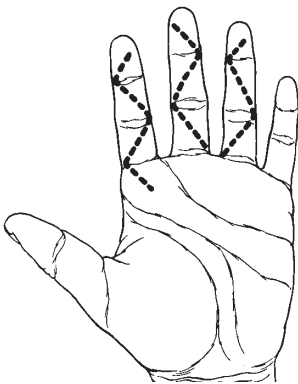
Arteriële bloedingen stoppen altijd door een drukverband en elevatie. Onderbind geen vaten en plaats niet 'blind' klemmen.

Als na inspectie blijkt dat de behandeling op de operatie kamer moet plaatsvinden, is verdoving en exploratie van de wond op de SEH afdeling gecontraïndiceerd. Wel kan het zinvol zijn om een 'axillair blokkade' te (laten) geven als vorm van pijnstilling in afwachting van een operatie. Gooi niets weg! Restanten kunnen soms als reserve onderdeel worden gebruikt.

Als de verwonding beperkt is en de behandeling past binnen de competentie van de SEH arts kan de vinger of hand worden verdoofd. Desinfecteer en dek ruim af!

Na verdoving van de wond moet deze eerst grondig worden gespoeld met een fysiologisch zout oplossing. Voer een grondig maar spaarzaam wondtoilet uit.

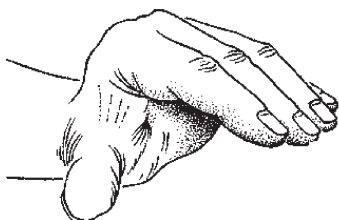
Verleng op deskundige wijze (tekenen) incisies om goed overzicht te verkrijgen. Werk zoveel mogelijk volgens standaard Bruner incisies (figuur 1). Maak nooit lengte incisies over de buigzijde van de vingers.



*Figuur 1*

Incisies aan de volaire zijde van de vingers volgens Bruner

Nog meer dan op andere locaties vraagt handchirurgie om een atraumatische techniek. Til huidlapjes op met haakjes en niet met pincetten. Bij weefselverlies, zeker in combinatie met een geopend gewricht of blootliggende pezen, bot of zenuwen is een transpositielap geïndiceerd. Genezing per secundam heeft een plaats bij kleine topletsels, maar leidt in andere gevallen veelal tot contracturen en functieverlies. Na behandeling is elevatie van de arm voor minstens een week nodig. Immobilisatie is een noodzakelijk kwaad na pees-of ligamentair letsel of bij instabiele fracturen. Als tot immobilisatie wordt besloten, dan heeft de 'intrinsic plus' positie de voorkeur (figuur 2). Hierbij zijn de MCP-gewrichten  $90^\circ$  gebogen en de IP-gewrichten gestrekt. Deze positie wordt ook wel 'position of protection' genoemd en heeft niets te maken met de functionele positie. De functionele stand, zoals in een balverband, is obsoleet. Door de gebogen stand van de IP-gewrichten dreigen contracturen door verkorting van de collaterale ligamenten.



*Figuur 2*

'intrinsic plus' positie of 'position of protection'

Erken uw mogelijke beperkingen op handchirurgisch gebied. Realiseer dat menig letsel van de hand, als het uzelf betrof, u als arts arbeidsongeschikt zou maken.

In dit boek wordt de term 'handchirurg' gebruikt. Handchirurgie is in Nederland en België (nog) geen erkend specialisme. Bedoeld wordt een chirurg met een aantoonbare ervaring met en belangstelling voor alle aspecten van de handchirurgie en die daarnaast werkzaam is binnen een infra-structuur die optimale nabehandeling garandeert. Het kennisniveau kan blijken uit een behaald Europees examen handchirurgie.

De stelling van Bunnell heeft nog steeds betekenis:

“As the problem in hand surgery is composite, the surgeon must also be. It is impractical for three specialists (bone, nerve, soft-tissue) to work together or in series. There is no shortcut. The surgeon must face the situation and equip himself to handle any and all of the tissues in a limb” (Bunnell 1944).

## ANATOMIE

### Algemeen

Bij de hand en de pols spreekt men over de volaire of palmaire zijde en dorsale zijde. De termen ulnair (pinkzijde) en radiaal (duimzijde) zijn duidelijker dan mediaal en lateraal. Hetzelfde geldt voor de benamingen duim, wijsvinger, middelvinger, ringvinger en pink in plaats van digitus I tot en met V.

### I – Huid

De huid aan de palmaire zijde is dikker en meer gefixeerd aan de onderlaag dan de elastische, mobiele huid van de handrug. Onder de palmaire huid bevindt zich nog een extra stevige laag, de waaivormige fascia palmaris. De in de handpalm aanwezige plooien geven een indicatie over de plaats van de gewrichten.

### II – Weke delen

#### Spiere en Pezen

##### A. *Extrinsieke musculatuur*

Buigpezen (figuur 3-5)

Aan de volaire zijde van de pols bevinden zich de pezen van de m. flexor carpi radialis, de m. palmaris longus (die niet bij iedereen is aanwezig) en de m. flexor carpi ulnaris (figuur 3).

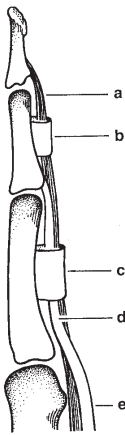


Figuur 3

Flexor pezen aan de volaire zijde van de pols

In elke vinger bevinden zich twee flexoren. De *m. flexor digitorum superficialis*, die aanhecht aan de basis van de middenphalanx en de flexie van het PIP-gewricht verzorgt, en de *m. flexor digitorum profundus*, die aanhecht aan de basis van de distale phalanx en de flexie van het DIP-gewricht verzorgt.

De flexoren verlopen in peeskokers die verstevigd worden door verdikkingen, ook wel pulleys genoemd, waarvan de A2- en A4-pulley mechanisch het belangrijkste zijn voor een optimale buigfunctie van de vinger (figuur 4).

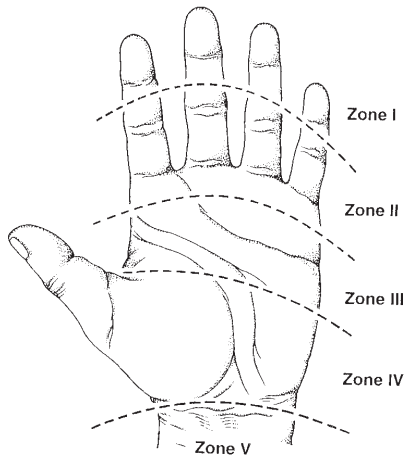


*Figuur 4*

De buigpezen in de vinger

- a diepe buigpees
- b A4 pulley
- c A2 pulley
- d chiasma van de oppervlakkige buigpees
- e oppervlakkige buigpees

In de duim is slechts één lange flexorpees aanwezig nl. die van de *m. flexor pollicis longus*, die aanhecht aan de basis van de distale phalanx en het IP-gewricht buigt. De hand is aan de buigzijde verdeeld in vijf zones die worden bepaald door de relatie van de buigpezen tot elkaar en tot het omgevende weefsel. Zo is zone II dat deel waar de beide buigpezen gezamenlijk in de peesschede van de vinger verlopen (figuur 5).



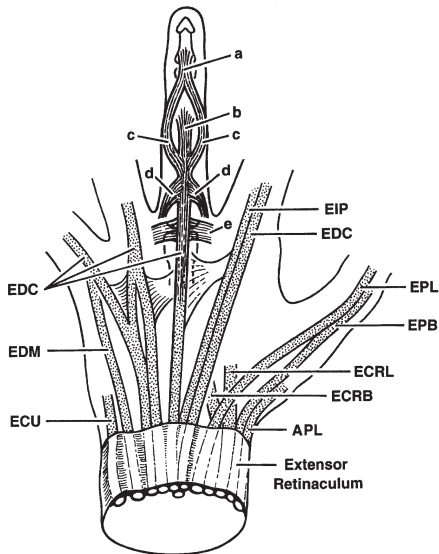
*Figuur 5*

### Zones van flexor pees letsels in de hand en pols

#### *Strekpezen (figuur 6)*

Op polsniveau verlopen de extensoren onder het extensor retinaculum in zes compartimenten:

- |                      |                                                                        |
|----------------------|------------------------------------------------------------------------|
| Eerste compartiment: | m. abductor pollicis longus<br>m. extensor pollicis brevis             |
| Tweede compartiment: | m. extensor carpi radialis longus<br>m. extensor carpi radialis brevis |
| Derde compartiment:  | m. extensor pollicis longus                                            |
| Vierde compartiment: | m. extensor indicis proprius<br>m. extensor digitorum communis         |
| Vijfde compartiment: | m. extensor digiti quinti                                              |
| Zesde compartiment:  | m. extensor carpi ulnaris                                              |



*Figuur 6*

- a eindslip van het strekapparaat
- b centrale slip
- c zijslippen
- d slippen van de mm. lumbricales en mm. interossei
- e sagittale banden

APL	m. abductor pollicis longus
EDC	m. extensor digitorum communis
EIP	m. extensor indicis proprius
EDM	m. extensor digiti minimi
ECU	m. extensor carpi ulnaris
ECRL	m. extensor carpi radialis longus
ECRB	m. extensor carpi radialis brevis
EPB	m. extensor pollicis brevis
EPL	m. extensor pollicis longus

De extensoren van de duim vormen de tabatière anatomique. De m. extensor pollicis longus verloopt aan de dorsale zijde van de duim, hecht aan de distale phalanx en extendeert het IP-gewricht. De m. abductor pollicis longus en m. extensor pollicis brevis verlopen aan de radiale zijde van de tabatière anatomique en zorgen voor

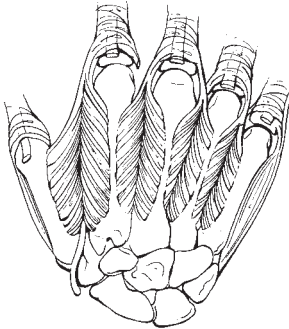
respectievelijk abductie en extensie van het eerste os metacarpale. Ulnair van de tabatière anatomique verlopen de twee radiale extensoren van de pols, de m. extensor carpi radialis longus en brevis, die respectievelijk aan de basis van het tweede en derde os metacarpale aanhechten. De m. extensor carpi ulnaris verloopt het meest ulnair en hecht aan de basis van het vijfde os metacarpale.

De mm. extensor digitorum communis extenderen de vingers. De wijsvinger heeft een extra extensor die gelegen is aan de ulnaire zijde van de EDC, de m. extensor indicis proprius. Ook de pink heeft een tweede extensor, de m. extensor digiti quinti of minimi. Over het dorsum van de MCP-gewrichten worden de extensorpezen gecentraliseerd door de zogenaamde sagittale banden. Daarna splitst de extensor aponeurose zich in een centrale slip die aanhecht aan de basis van de middenphalanx. Deze zorgt voor extensie van het PIP-gewricht. Daarnaast zijn er twee laterale slippes die doorlopen naar de basis van de distale phalanx. Deze helpen eveneens bij de extensie van het PIP-gewricht en zorgen als eindslip voor extensie van het DIP-gewricht. Ter hoogte van de proximale phalanx insereren de pezen van de mm. lumbricales en mm. interossei aan de twee laterale slippes.

### ***B. Intrinsieke musculatuur***

In de duimmuis of thenar treffen we drie spieren aan die zorgen voor de oppositie (m. opponens pollicis), de abductie (m. abductor pollicis brevis) en flexie van het MCP-gewricht (m. flexor pollicis brevis). De pinkmuis of hypothenar bevat de m. opponens digiti quinti, m. abductor digiti quinti en m. flexor digiti quinti.

De duim wordt naar de palm toe bewogen door de m. adductor pollicis. Tussen de metacarpalia bevinden zich de mm. interossei. De palmaire interossei, drie in getal, adduceren de vingers in de richting van de middelvinger. De dorsale interossei, vier in getal, abducen van de middelvinger af (figuur 7). Tenslotte bevinden zich in de hand de mm. lumbricales, die verlopen van de FDP-pezen naar de extensor aponeurosen ter hoogte van de proximale phalangen. Zij spannen het strekapparaat aan zodat de vingers gestrekt kunnen blijven bij het buigen van de MCP-gewrichten.



*Figuur 7*

De vier dorsale mm. interossei

## **Bloedvaten**

De bloedvoorziening van de hand wordt verzorgd door de arteria radialis en de arteria ulnaris die in de handpalm samenkomen in de oppervlakkige en diepe vaatboog. Elke vinger heeft twee digitaal arteriën die zijdelings van de flexorpezen verlopen, maar dorsaal van de digitaal zenuwen. In de duim verlopen de digitaal arteriën verder mediaan dan verwacht. De arteria radialis en de arteria ulnaris verlopen in de pols aan de radiale zijde van de FCR, respectievelijk van de FCU. De veneuze afvloed vindt plaats via een netwerk van venen die voornamelijk aan de dorsale zijde van de hand gelegen zijn en meer naar proximaal draineren op de vena cephalica en vena basilica van de onderarm.

## **Zenuwen**

(figuur 8, 9)

De zenuwen van de hand zijn de nervus medianus, de nervus ulnaris en de nervus radialis.

De nervus medianus verloopt in de proximale onderarm tussen de twee buiken van de pronator teres spier. Hierna loopt hij tussen de flexor digitorum superficialis en profundus spieren naar de carpal tunnel. Tijdens dit verloop geeft hij de nervus interosseus anterior af die de m. flexor pollicis longus, de m. flexor digitorum profundus

naar de wijsvinger en de m. quadratus innerveert. De nervus medianus zelf innerveert de m. flexor carpi radialis, de m. pronator teres, de vier mm. flexor digitorum superficialis, de m. palmaris longus en de m. flexor digitorum profundus naar de middenvinger.

De nervus radialis komt de onderarm in tussen de twee buiken van de m. supinator. Hij innerveert de m. brachioradialis en de m. extensor carpi radialis longus voordat hij in de nervus interosseus posterior en sensibele nervus radialis splitst. De nervus interosseus posterior innerveert de strekkers van de pols, vingers en duim.

De nervus ulnaris komt de onderarm in tussen de twee buiken van de m. flexor carpi ulnaris. Hij innerveert de m. flexor carpi ulnaris en de mm. flexor digitorum profundus van de ringvinger en de pink.

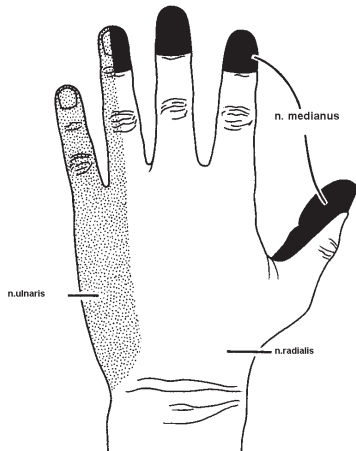
Ter hoogte van de pols bevindt de nervus medianus zich aan de ulnaire zijde van de FCR en wordt afgedekt door de palmaris longus pees. Naar distaal verloopt de nervus medianus door de carpale tunnel onder het transversale carpale ligament. De motorische tak splitst zich af naar de duimmuis en innerveert de m. opponens, de m. abductor brevis en de helft van de m. flexor pollicis brevis. Tenslotte vertakt de nervus medianus zich als sensibele zenuw naar de duim, wijs-, middel- en de radiale helft van de ringvinger. Hij innerveert de eerste en soms tweede m. lumbricalis.

De nervus ulnaris bevindt zich aan de radiale zijde van de FCU in de polsregio en loopt dan door het kanaal van Guyon. Vervolgens splitst de zenuw zich in een aantal motorische takjes naar de mm. interossei, de twee tot drie mm. lumbricales, de spieren van de pinkmuis, de m. adductor pollicis en de helft van de m. flexor pollicis brevis. De sensibele takken verzorgen de pink en de ulnaire zijde van de ringvinger.

Drie tot vier centimeter proximaal van de distale polsplooi geeft de nervus ulnaris een sensibele tak af naar het ulnaire deel van de dorsale zijde van de hand.

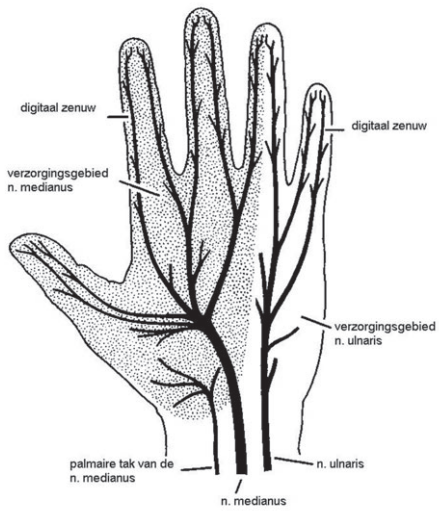
De nervus radialis verloopt radiaal van de arteria radialis en is vanaf het niveau van de distale onderarm een zuiver sensibele zenuw. Het verzorgingsgebied beslaat het grootste deel van het dorsum en de radiale zijde van hand.

De duim en vingers hebben elk twee digitaal zenuwen die volair van de digitaal arteriën verlopen en afhankelijk van het verzorgingsgebied afkomstig zijn van de nervus medianus of de nervus ulnaris.



*Figuur 8*

Sensibele innervatie van de dorsale zijde van de hand



*Figuur 9*

Zenuwvoorziening van de volaire zijde van de hand

## **Hand-en pols skelet**

(figuur 10)

In de onderarm roteert de radius rond de ulna in het radio-ulnaire gewricht.

De carpalia zijn door intrinsieke ligamenten met elkaar verbonden.

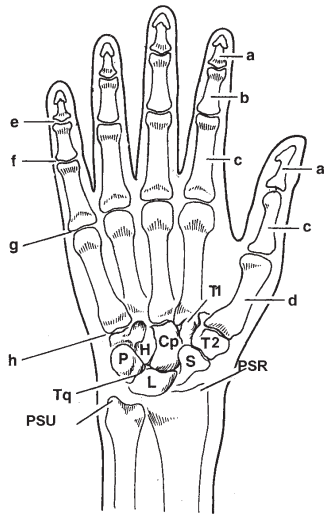
Rond de carpalia bevindt zich het externe kapsel van het polsgewricht.

Binnen de carpus zijn de proximale en distale rij te onderscheiden. Het os pisiforme is geen onderdeel van het polsgewricht, maar fungeert als fulcrum voor de FCU.

In tegenstelling tot het vierde en vijfde CMC-gewricht is de beweeglijkheid in het tweede en derde CMC-gewricht gering.

De MCP-en IP-gewrichten worden gestabiliseerd door de volaire plaat en collateraal ligamenten. De sesam botjes bevinden zich volair van het MCP-gewricht van de duim. Soms worden zij ook bij andere vinger-gewrichten gezien.

De epifysair schijf van de vingers bevindt zich steeds proximaal. Bij de metacarpalia distaal, behalve bij het os metacarpale van de duim.



*Figuur 10*

a	eindphalanx
b	middenphalanx
c	basisphalanx
d	os metacarpale
e	DIP gewricht
f	PIP gewricht
g	MCP gewricht
h	CMC gewricht
H	os hamatum
Cp	os capitatum
L	os lunatum
S	os scaphoideum
Tq	os triquetrum
P	os pisiforme
T1	os trapezoideum
T2	os trapezium
PSU	processus styloideus ulnae
PSR	processus styloideus radii

## ANAMNESE EN ONDERZOEK

### Anamnese

#### *Patiënt*

Leeftijd, sekse, handdominantie, beroep en hobby's  
Eerdere ziekte, verwondingen of operaties van de betrokken hand  
Huidige medicatie, allergieën, tetanusstatus, intoxicaties

#### *Mechanisme*

Tijdstip, positie van de hand ten tijde van het ongeval  
Wijze van verwonding: machine, dikte zaagblad, voorwerp al of niet gecontamineerd  
Was er sprake van beknelling  
Was er sprake van hitte, vuur of chemische middelen

#### *Klachten*

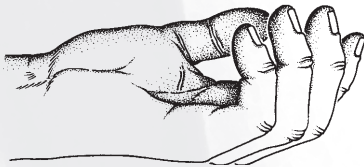
Pijn, gevoelloosheid, krachtsverlies, bewegingsbeperking

### Onderzoek

Verdoving van de hand voordat het volledige onderzoek is verricht en anders dan in het kader van een operatieve behandeling is een kunstfout. Als het handletsel onderdeel is van een meervoudig letsel moet er worden gehandeld volgens de principes van de ATLS. Als een handletsel op zichzelf staat moeten de volgende aspecten worden beoordeeld:

#### *Inspectie*

Tot waar strekt het letsel zich uit: hand, pols, onderarm, elleboog, bovenarm, schouder (plexus). Stand van hand en vingers bij passieve flexie en extensie van de pols. Dit zegt al iets over de continuïteit van het extrinsieke buig- en strekapparaat (figuur 11).



Figuur 11

De normale cascade van de hand

Huidplooien: normale vulling van de huid en weke delen of juist leeg en ingevallen

Kleur: bleek, cyanotisch, gestuwd of hyperemisch

Zwelling: oedeem, hematoom, verstrijken van plooien

Aanwezigheid van corpora aliena

Wonden, open gewrichten

Vochtigheid: zweten

Littekens

Standsafwijking: luxatie, fractuur

### ***Palpatie***

Temperatuur, pijn, vochtigheid (een gladde huid kan duiden op verlies van zweetsecretie en daarmee op denervatie)

Crepitaties, fluctuaties, verkorting

Integriteit van het kapsel en bandapparaat: laxiteit

### ***Funcieonderzoek***

Vergelijk zo nodig altijd met de gezonde zijde.

Voor een algemene indruk van het bewegingstraject van de vingers:

vraag de patiënt om een vuist te maken en de vingers te strekken, spreiden en sluiten. Maar bedenk dat zelfs bij het maken van een volledige vuist alle oppervlakkige buigpezen doorsneden kunnen zijn.

Probeer bij het functieonderzoek zoveel mogelijk tegen weerstand te testen. Hoewel subjectief, kan pijn hierbij een aanwijzing zijn voor partieel peesletsel waarbij de functie intact kan zijn.

### **Extrinsieke flexoren**

FPL: flexie in IP-gewricht, “buig de top van de duim”.

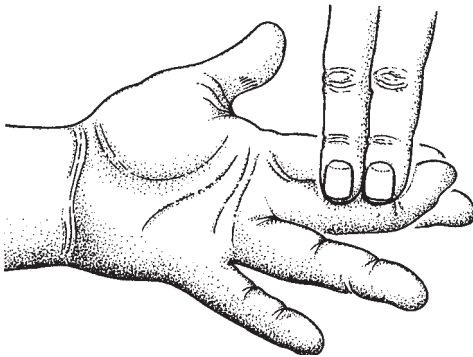
FDP: flexie eindphalanx, “buig de top van de vinger”. Bij dit onderzoek wordt het PIP-gewricht in extensie door de onderzoeker gestabiliseerd (figuur 12).

FDS: flexie PIP-gewricht, “buig je vinger in het middelste gewricht”.

Hierbij worden de overige vingers in extensie door de onderzoeker gestabiliseerd om zo de FDP-functie uit te schakelen. De derde, vierde en vijfde vinger hebben immers een gemeenschappelijke FDP-spierbuik (figuur 13).

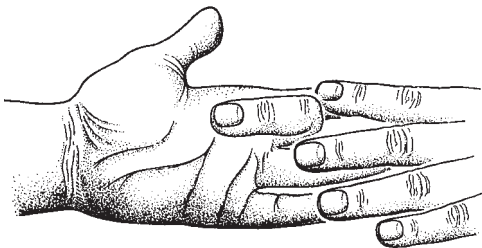
Voor de functietest van de FDS van de wijsvinger kan de patiënt worden gevraagd het OK-teken te maken.

FCU en FCR: flexie van de pols, “buig je pols”. Hierbij moeten de pezen gepalpeerd worden om aanspanning aan te tonen. Het is immers mogelijk met de vingerflexoren ook de pols te buigen.



*Figuur 12*

Test van de FDP



*Figuur 13*

Test van de FDS

### **Extrinsieke extensoren**

APL en EPB: leg de hand plat op tafel met de palm naar beneden en vraag de duim naar buiten te brengen. Palpeer de pezen ter hoogte van de tabatière anatomique.

ECRL en ECRB: vraag de patiënt een vuist te maken en de pols te extenderen. Palpeer de pees ter hoogte van de pols.

EPL: leg de hand plat op tafel met de palm naar beneden en vraag de duim te heffen. Kijk naar het verloop van de EPL die het tweede compartiment kruist.

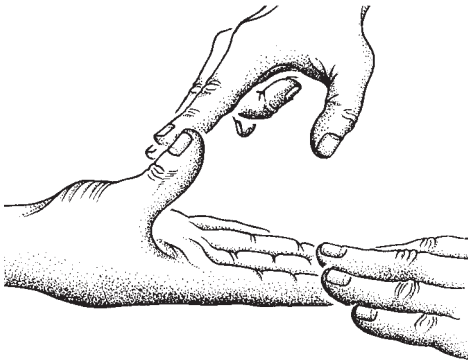
EDC en EIP: vraag de patiënt de vingers in de MCP-gewrichten te

strekken. De EIP kan apart worden getest door de patiënt een vuist te laten maken en alleen de wijsvinger in het MCP-gewricht te strekken.  
 EDM: vraag de patiënt een vuist te maken en alleen de pink in het MCP-gewricht te strekken.  
 ECU: vraag de patiënt de pols te extenderen en ulnair te deviëren.

## Intrinsieke spieren

### *Thenar spieren*

APB, OP en FPB: deze zorgen gezamenlijk voor pronatie en oppositie van de duim. Vraag de patiënt de top van de duim op de top van de pink te plaatsen, waarbij de nagels zich in hetzelfde vlak bevinden (oppositie). Vraag de patiënt de hand plat op tafel te leggen met de palm naar boven en dan de duim gestrekt omhoog te brengen (palmair abductie) (figuur 14).



*Figuur 14*

Test m. abductor pollicis brevis (n. medianus)

AdP: laat de patiënt een papiertje klemmen tussen de top van de gestrekte duim en de radiale zijde van de wijsvinger. Bij uitval van de m. adductor pollicis (over het algemeen ten gevolge van nervus ulnaris letsel) zal het IP-gewricht van de duim worden gebogen. Dit is het teken van Froment.

Mm. interossei en mm. lumbricales: deze buigen het MCP-gewricht en strekken het PIP-gewricht. Voor de mm. interossei geldt dat ze tevens de vingers abduceren (dorsale mm. interossei) en adduceren (volaire mm. interossei).

### ***Hypothenar***

ADM, FDM en ODM: deze worden als groep getest. Vraag de patiënt de hand plat op tafel te leggen met de palm naar beneden en vervolgens de pink naar ulnair te brengen. Palpeer de spierbuik aan de laterale zijde van de handpalm.

### **Zenuwen**

Bij een verdenking op zenuwletsel moeten de door de betrokken zenuw geïnnerveerde spieren en huid onderzocht worden. De nervus medianus en de nervus ulnaris zijn ter hoogte van de pols gemengde (motorische en sensibele) zenuwen.

Bij letsel van sensibele zenuwen zal distaal van het trauma behalve gevoelloosheid ook een verminderde zweetsecretie optreden. De huid wordt droog en voelt daardoor gladder aan.

Gevoelloosheid kan worden getest door het verschil te beoordelen met een niet aangedane vinger. Dit kan getest worden door met de eigen vingertoppen licht over het aangedane gebied bij de patiënt te strijken en dat te vergelijken met een niet aangedaan gebied. Als de patiënt een verschil bemerkt, vaak aangegeven als “anders”, “minder”, of “doof” dient zenuwletsel uitgesloten te worden.

### **Bloedvaten**

Stuwing: blauw verkleurd, versnelde “capillary return” (refill), zwelling. Opgeheven of verminderde arteriële aanvoer: bleek, ondervuld (afwezige turgor met plooivorming), vertraagde “capillary return”, lagere temperatuur.

Test voor arteriële flow (capillary return time): druk op de nagel en kijk na hoe lang de weggedrukbare roodheid weer verschijnt. Korter dan twee seconden is normaal.

Polsslag: palpeer de arteria radialis en arteria ulnaris. Met de Allen test is de afzonderlijke doorgankelijkheid vast te stellen. Hierbij wordt de patiënt gevraagd een vuist te maken. Vervolgens worden de beide arteriën dicht gedrukt. Hierna moet de patiënt de hand weer vlot maar ontspannen openen. Door het opheffen van de compressie op één van de arteriën kan zijn doorgankelijkheid worden beoordeeld.

## **Skelet**

### ***Inspectie***

Kijk naar dwangstanden en rotatiefouten.

### ***Palpatie***

Het klassieke fractuursymptoom, asdrukpijn, is bij veel handfracturen niet opwekbaar (condylfracturen, avulsiefracturen). Lokale drukpijn is wel aanwezig. Crepiteren moet niet actief worden onderzocht bij verdenking op een fractuur.

### ***Functieonderzoek***

Door zwelling is de beweeglijkheid van de gewrichten beperkt. De zogenaamde 'range of motion' (ROM) neemt af ten opzichte van de niet aangedane zijde. De pijn kan ook de oorzaak van de bewegingsbeperking zijn. Bij sterke verdenking op een fractuur of luxatie is het verstandig om eerst röntgenonderzoek te verrichten. De stabiliteit van gewrichten wordt beoordeeld door het gewricht te 'stressen' en dit te vergelijken met de gezonde zijde. De IP-gewrichten en het MCP-gewricht van de duim zijn stabiel in extensie. De overige MCP-gewrichten zijn stabiel in flexie.

### ***Röntgenonderzoek***

Altijd in twee richtingen: AP en lateraal. Driekwart opnames zijn zelden zinvol. Op indicatie specifieke opnames (scaphoïdserie, 'carpale tunnel opname', instabiliteitserie van de pols). CT en MRI op indicatie bij verdenking op ligamenteair letsel op het niveau van de carpus en ter afbeelding van ernstige intra-articulaire fracturen. Bij verdenking op een scaphoïdfractuur kan een CT of botsctintigrafie zinvol zijn.

## ANESTHESIE

### Algemeen

Eerst onderzoeken, dan pas verdoven!

Kleine procedures kunnen onder lokaalanesthesie worden uitgevoerd.

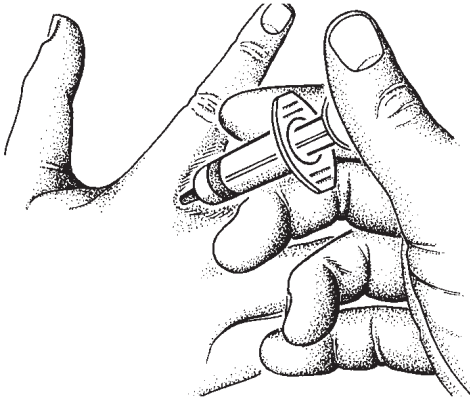
In andere gevallen wordt regionale anesthesie toegepast.

Lidocaïne met adrenaline kan veilig in de hand van gezonde patiënten worden gebruikt. Dit is in tegenstelling tot de algemeen gangbare opvatting waarbij de vrees bestond dat door een spasme van de eindarterieën necrose zou kunnen ontstaan. Een zogenaamd Bier's block is minder geschikt voor de handchirurgie. De werkingsduur is kort, niet langer dan één uur. Bij het opheffen van de bloedstilstand bestaat geen mogelijkheid meer voor controle van hemostase.

Het meest gebruikte lokaalanestheticum is lidocaïne. De maximale dosis lidocaïne met adrenaline (1:100.000) is 25 ml 2% oplossing, of 50 ml 1% oplossing. Opwarmen en toevoegen van natriumbicarbonaat 8,4% (in een verhouding 4:1) maakt de injectie minder pijnlijk.

### Lokale anesthesie

In geval van verwondingen kan evenwijdig aan de wondrand in de gezonde huid worden geïnjecteerd. Ook kan een naald in het wondoppervlak worden gestoken. Verdoof geen vingertop door direct in de pulpa te spuiten. Dit is extreem pijnlijk. Een vinger kan worden verdoofd door zogenaamde Oberst anesthesie (figuur 15). Injecteer hierbij vanaf dorsaal, juist proximaal van het midden van de basis phalangen, aan beide zijden en leg volair een klein depot van ongeveer 2 ml (figuur 15). De duim kan ook door middel van Oberst anesthesie worden verdoofd maar hierbij moet ook aan de dorsale zijde van de duim een depot worden gelegd omdat hier een aparte zenuwvoorziening verloopt.



*Figuur 15*

Oberst anesthesie

### **Regionale verdoving**

Geleidingsanesthesie in de vorm van een plexusblokkade wordt uitgevoerd door ervaren anesthesisten of handchirurgen. Het opwekken van paresthesieën bij een zenuwblokkade met een gewone injectienaald is ongewenst omdat daarmee zenuwletsel kan optreden.

#### **Blokkade van de nervus medianus ter hoogte van de pols**

Injecteer 1 tot 2 centimeter proximaal van de polsplooi tussen de FCR en de PL. Een bolus van enkele milliliters is voldoende. Wanneer er na vijf minuten geen tekenen van anesthesie optreden kan de procedure herhaald worden.

#### **Blokkade van de nervus ulnaris ter hoogte van de pols**

Injecteer radiaal van de FCU-pees, net onder de pees en proximaal van het os pisiforme.

#### **Blokkade van de nervus ulnaris ter hoogte van de elleboog**

Injecteer aan het proximale uiteinde van de sulcus olecrani, distaal aan de bovenarm.

#### **Blokkade van de nervus radialis ter hoogte van de pols**

Injecteer een bolus van volair naar dorsaal aan de radiale zijde van de

pols, proximaal van de tabatière anatomique om de verschillende takken te kunnen uitschakelen.

Intoxicaties bij het gebruik van anesthetica kunnen optreden door het gebruik van een te grote hoeveelheid of een te hoge concentratie, of door een intravasale injectie.

## **Bloedleegte**

### **Algemeen**

De apparatuur moet gekalibreerd zijn en geen hogere druk dan 500 mm kwik (Hg) kunnen leveren. Noteer het tijdstip dat de bloedleegte aan gaat. Voor de boven- of onderarm wordt een bloedleegtemanchet gebruikt. Knip voor de vinger een top van een handschoenvinger en rol het naar de basis van de vinger.

### **Techniek**

Eerst wordt een dunne laag watten aangebracht. Vervolgens wordt de bloedleegteband aangelegd, goed aanliggend, maar niet zo strak dat de arm stuwt. Bloedstilstand wordt bereikt door de arm hoog te houden en de band snel op te blazen. Bloedleegte door exsanguinatie met "Esmarch Gummibinde" of "Martin Bandage" of "zwarte slurf". De arm niet leeg zwachtelen bij infecties of maligne tumoren of bij aanwezigheid van een ganglion. De band wordt opgeblazen tot 70 à 100 mm kwik boven de systolische bloeddruk. De bloedleegte kan maximaal twee uur gehandhaafd blijven. Hierna moet deze worden opgeheven en kan na 15 minuten weer worden aangelegd. Zonder verdoving is een bloedleegteband aan de bovenarm maximaal 10 tot 20 minuten door de patiënt te dulden. Complicaties zijn mogelijk in de vorm van zenuwletsels ten gevolge van te hoge druk of te langdurige compressie. Daarnaast kunnen chemische brandwonden optreden onder de manchets door het gebruik van desinfectantia.

## WEKE DELEN LETSELS

De doelstelling van behandeling is het behouden of creëren van een duurzame weke delen bedekking waarbij een optimale functie en sensibiliteit gewaarborgd is.

Een grondig débridement van avitaal of gekneusd weefsel is essentieel. Hierna kan een wond worden gesloten op grond van de volgende overwegingen.

- Primaire sluiting van vitale wondranden is mogelijk zonder hoge spanning. In alle andere gevallen is een consult van een handchirurg wenselijk.
- Bij een huidtekort en een goed doorbloede wondbodem kan het defect worden gesloten met een vrij huidtransplantaat van gehele of gedeeltelijke dikte. Donorplaatsen voor een vrij huidtransplantaat van gedeeltelijke dikte zijn in volgorde van voorkeur: binnenzijde bovenbeen, bil, buik, binnenzijde bovenarm en schedel. Voor kleine defecten is een transplantaat van de hypothernar huid zeer geschikt. Voor volledige dikte in volgorde van voorkeur: lies, binnenzijde bovenarm, achter en voor het oor, supraclaviculair en eventueel een bovenooglid.
- Bij een huidtekort en zichtbare “witte structuur” (bot, pees, ligament, zenuw) in de wondbodem is sluiting van het defect niet meer mogelijk met een huidtransplantaat. Door middel van een lokaal gesteelde of op afstand gesteelde of een vrij gevasculariseerde huidlap moet het defect worden gesloten. Als de strekpezen nog zijn bedekt met paratenon (de losmazige glijlaag) kunnen deze worden bedekt met een vrij huidtransplantaat van gedeeltelijke dikte.
- Bij avulsieletsels wordt de doorbloeding van het weefsel vaak overschat. In de meeste gevallen is het verstandig de geavulseerde lap te ontvetten zodat een huidtransplantaat van volledige dikte wordt gecreëerd.
- Bij defecten aan de vingers is het van belang of er sprake is van pulpaverlies, blootliggende strek- en/of buigpezen en of het defect gelokaliseerd is op een functioneel belangrijk gebied. Bij een geschikte wondbodem wordt bij de vingers de voorkeur gegeven aan een huidtransplantaat van volledige dikte. Dit leidt tot een stabielere bedekking en minder contracturen.
- Als sluiting van een defect niet mogelijk is met een huidtransplantaat dan zijn voor kleinere defecten vele lokale transpositielappen geschikt. Voor grotere huiddefecten, met name op de handrug, kan gekozen worden voor een gesteelde lap of een vrij gevasculariseerde lap.

**STREKPEESLETSEL****Mallet finger****Anamnese**

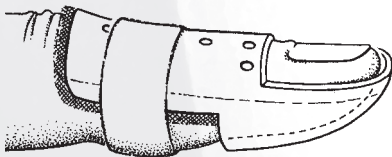
Door een plotselinge flexiekracht bij een gestrekte vinger ontstaat een gesloten ruptuur van de strekpees ter hoogte van het DIP-gewricht. Vaak ontstaat dit bij het opmaken van een bed, soms bij jonge patiënten tijdens balsporten. In het laatste geval kan een avulsiefractuur zijn ontstaan.

**Onderzoek**

Volledige actieve strekking van het DIP-gewricht is niet mogelijk. Volledige passieve extensie is wel mogelijk. Als een mallet finger is ontstaan tijdens balsporten of door een andere inwerkende forse kracht is er een indicatie voor een röntgenfoto om een benige avulsie vast te stellen.

**Behandeling**

Bij een gesloten ruptuur al of niet met een klein botfragment (kleiner dan eenderde van het gewrichtsoppervlak) volstaat een behandeling met een zogenaamde Stack spalk (figuur 16) die het DIP-gewricht in volledige hyperextensie immobiliseert gedurende zes tot acht weken. De spalk moet 24 uur per dag worden gedragen. Het PIP-gewricht blijft vrij om flexie mogelijk te maken. Bij niet therapietrouwe patiënten kan gekozen worden voor een transarticulaire Kirschner draad fixatie. Bij een open mallet finger of bij een botfragment groter dan eenderde van het gewrichtsoppervlak bestaat de therapie uit een operatie.



*Figuur 16*

Stack spalk. Het PIP gewricht blijft vrij.

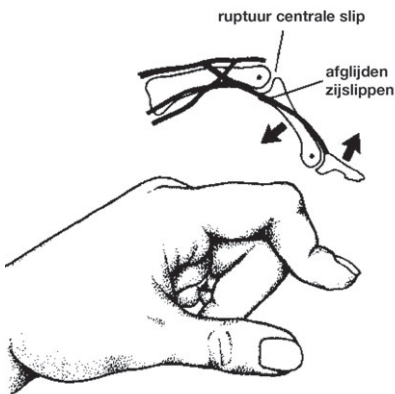
### Prognose

Na behandeling met een Stack spalk is het soms nodig de behandeling nog een keer te herhalen. Uiteindelijk treedt verder herstel op in het verloop van een jaar. Een extensietekort kleiner dan 20 graden wordt niet als functioneel hinderlijk beschouwd en behoeft geen behandeling. Bij een chronische mallet finger kan een hyperextensie stand van het PIP-gewricht optreden, waardoor de vinger een zwanenhalsdeformiteit krijgt.

### Boutonnière deformiteit

#### Anamnese

Hier is sprake van een gesloten of open letsel van de centrale slip van de strekaponeurose dorsaal ter plaatse van het PIP-gewricht. Het gesloten letsel ontstaat vaak na een luxatie van het PIP-gewricht. Primair wordt dit letsel vaak gemist omdat in aanvang volledige strekking van het PIP-gewricht nog mogelijk is. Na een aantal dagen ontstaat door het geleidelijk afglijden van de zijslippen naar volair de typische Boutonnière deformiteit (figuur 17).



*Figuur 17*

#### Boutonnière deformiteit

#### Onderzoek

In de acute fase heeft patiënt pijn ter hoogte van het PIP-gewricht. Bij een gesloten ruptuur bestaat er een zwelling op de dorsale zijde waarbij soms het strekpeesdefect palpabel is. Bij zorgvuldig onderzoek kan een

gering extensietekort worden opgemerkt. Bij een gesloten letsel bestaat er een indicatie voor een röntgenfoto in twee richtingen. Hiermee kan een avulsie van de centrale slip van de middenphalanx worden aangetoond.

### **Behandeling**

Een gesloten letsel wordt behandeld met een spalkje waarbij het PIP-gewricht in 0 graden wordt gefixeerd gedurende zes weken. De overige vingergewrichten worden vrijgelaten. Een open letsel wordt behandeld door herstel van de strekpees en immobilisatie door middel van een transarticulaire Kirschner draad.

### **Prognose**

In de meeste gevallen wordt dit strekpeesletsel pas herkend als een Boutonnière deformiteit is ontstaan. De behandeling van een passief niet te corrigeren Boutonnière deformiteit leidt maar zelden tot goede resultaten.

## **Strekpeesletsel ter hoogte van de MCP-gewrichten en de handrug**

### **Anamnese**

Strekpeesletsel ter hoogte van de MCP-gewrichten ontstaat vaak door bijtverwondingen ten gevolge van een vuistslag. De kans op een septische arthritis van het MCP-gewricht is hoog.

Spontane rupturen van pezen zijn mogelijk door reumatoïde artritis en fracturen (Colles fractuur gevolgd door een EPL ruptuur).

### **Onderzoek**

Bij doorsnijding op MCP-niveau is er in eerste instantie slechts een gering extensietekort. Inspecteer de vingercascade. De IP-gewrichten van de vingers kunnen volledig extenderen door de intrinsieke musculatuur ondanks de doorsnijding van de lange strekpees! Een röntgenfoto is geïndiceerd bij een peesletsel door corpora aliena zoals glas en tanden. Let bij het onderzoek ook op de onafhankelijke strekking van de wijsvinger. Dit om een doorsnijding van de EIP-pees vast te stellen.

### **Behandeling**

De vlakke strekpees wordt gehecht met horizontale matrashechtingen. Bij een dunne huidbedekking kan het beste een atraumatische resorbeerbare 4-0 hechting worden gebruikt. Voor verdere adaptatie een monofilament 6-0 hechting. Op het niveau van de handrug is het

hechten van strekpezen onder lokale anesthesie mogelijk. Herstel van een EPL-peesdoorsnijding ter hoogte van metacarpale I is pas mogelijk na plexusanesthesie of narcose. De nabehandeling is meestal statisch. Een volaire gipsspalk met de pols in 40 graden extensie, MCP-gewrichten in 30 graden flexie en de IP-gewrichten in neutrale stand ('position of protection'). Bij afwezigheid van klachten worden pas na vier weken de spalk en de huidhechtingen verwijderd. Een dynamische nabehandeling kan geïndiceerd zijn.

## **BUIGPEES- EN ZENUWLETSEL**

### **Inleiding**

In de meeste gevallen betreft het een glas- of mesverwonding aan de volaire zijde van de hand. In zeldzame gevallen is er sprake van een gesloten ruptuur van de insertie van de FDP-pees. Vaak gaat flexorpeesletsel gepaard met zenuwletsel. Andersom kan natuurlijk ook het geval zijn.

### **Onderzoek**

Onderzoek de afzonderlijke flexorpezen. Onderzoek het verzorgingsgebied van de zenuw die mogelijk doorsneden is. Test de tastzin door te strijken langs de ulnaire en radiale zijde van de verwonde vinger. Vergelijk dit met de niet aangedane zijde. Deze test is bij kinderen niet betrouwbaar. Strijk met een losjes vastgehouden pen langs de pulpa. Na zenuwdoorsnijding valt de zweetfunctie uit en is het verzorgingsgebied van de aangedane zenuw glad waardoor de pen makkelijker langs de vinger glijdt. Uitval van de zenuw hoeft niet te betekenen dat de continuïteit van de zenuw verloren gegaan is. Er kan immers sprake zijn van een neurapraxie. Bij letsels in de handpalm of in de onderarm moet ook de motorische functie van de zenuwen worden getest. Zie hiervoor het hoofdstuk onderzoek.

### **Aanvullend onderzoek**

Bij snijwonden geen. Bij crushverwonding en/of verdenking op een peesavulsie een röntgenfoto in AP en laterale richting.

### **Behandeling**

Bij elke verdenking op een buigpees-zenuwletsel moet een handchirurg worden geconsulteerd. Is directe behandeling niet mogelijk dan kan na een beperkt wondtoilet de wond opengelaten worden en de hand verbonden. Verdoof het wondgebied niet omdat dit het onderzoek belemmert. Exploreer de wond niet en plaats zeker niet blind klemmen in de wond. Alle flexorpeesletsels worden verwezen naar een handchirurg. De postoperatieve revalidatie is zeer belangrijk.

Ieder zenuwletsel hoort hersteld te worden door middel van het gebruik van microchirurgische technieken en vergroting. Hoewel niet alle zenuwletsels worden hersteld, is dit een beslissing die genomen moet worden door de handchirurg op basis van een aantal factoren: welke zenuw het betreft, welke vinger, welke hand, leeftijd en beroep. Zenuwherstel zal niet altijd leiden tot volledig functieherstel, maar zal wel het ontstaan van pijnlijke neuomen tegen kunnen gaan.

## VINGERTOP LETSEL

### Anamnese

Vraag naar de aard van het letsel. Factoren als leeftijd, beroep, hobby's, getroffen vinger en hand-dominantie zijn van belang.

### Onderzoek

Zoals bovengenoemd is de locatie van belang. Daarnaast zal het al of niet blootliggen van bot de therapie beïnvloeden. De exacte diepte en oppervlakte worden beoordeeld na débridement.

### Behandeling

Kleine topletsels, vooral bij kinderen, kunnen conservatief worden behandeld. Zelden is inkorting van het bot geïndiceerd.

Letsels met een oppervlakte groter dan 1 cm<sup>2</sup>, met een nog intacte pulpa kunnen worden gesloten met een huidtransplantaat. Huidtransplantaten van volledige dikte hebben de voorkeur omdat de wondbodem minder zal contraheren. Goede donorgebieden zijn het amputatiestukje zelf, de hypothenar zône, en voor grotere oppervlakten in volgorde van voorkeur de lies, de binnenzijde van de bovenarm en als laatste keus de elleboogplooi. Voor herstel bij blootliggend bot moet er een gevasculariseerde transpositie plaatsvinden in de vorm van een gesteelde lap. Deze vorm van reconstructies behoren tot het armamentarium van de handchirurg.

Bij topletsels waarbij het nagelcomplex is betrokken moet in geval van een subunguaal hematoom het hematoom worden ontlast door een gaatje in de nagel te boren of te branden met een verhitte paperclip. Bij subunguale hematomen die meer dan 50% van de oppervlakte van de nagel innemen is er sprake van laceratie van het nagelbed. In dat geval wordt de nagel verwijderd en de laceraties gehecht met oplosbaar materiaal 6-0. Het eponychium wordt voor een paar dagen opengehouden door de oude nagel terug te plaatsen. Bij defecten van het nagelbed kan een nagelbedtransplantaat worden overwogen. Dit behoort tot het terrein van de handchirurg.

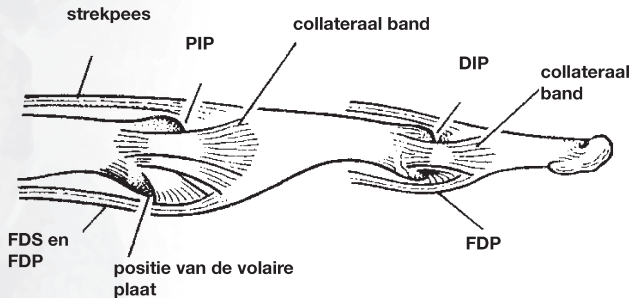
Topletsels met een fractuur van de eindphalanx, mits niet intra-articulair, kunnen conservatief worden behandeld.

## LUXATIES VAN DE VINGERS EN MIDDENHAND

### DIP-gewricht

#### Inleiding

Deze luxatie komt zelden voor en dan meestal naar dorsaal of lateraal. Vaak betreft het een open letsel (figuur 18).



Figuur 18

Band apparaat van de IP-gewrichten

#### Anamnese

De luxatie is meestal door de patiënt al gereponeerd.

#### Onderzoek

Test de stabiliteit. Sluit een weke delen interpositie uit. Passief moet de beweging van het gewricht volledig zijn. Bij kinderen kan een epifysio-lyse fractuur ontstaan met interpositie van de nagelwal.

#### Aanvullend onderzoek

Röntgenfoto's in AP en laterale richting zijn van belang om avulsies uit te sluiten.

#### Behandeling

Bij een stabiel gewricht na repositie volstaat drie weken gips met het DIP-gewricht in geringe flexie. Bij grotere avulsie fragmenten en instabiliteit volgt operatie.

## PIP-gewricht

### Inleiding

Bij een luxatie naar dorsaal is er altijd een letsel van de volaire plaat en de collaterale ligamenten. Bij luxatie naar dorsaal met een wond aan de volaire zijde is er altijd een volaire plaat avulsie. Onbehandelde subluxaties leiden tot chronische instabiliteit en/of Swanneck deformiteit.

### Anamnese

Meestal was er sprake van een vinger die achterover werd geslagen tijdens het opvangen van de bal. Het betreft meestal de wijs- en middelvinger.

### Aanvullend onderzoek

Röntgenfoto's in AP en laterale richting ter uitsluiting van avulsiefracturen.

### Behandeling

Als na repositie het gewricht stabiel is volstaat een extensieblokkerende spalk in 30 graden flexiestand. Chirurgische behandeling is geïndiceerd bij instabiliteit, een wond aan de volaire zijde van het gewricht en een avulsiefragment groter dan 30% van het gewrichtsoppervlak.

## MCP-luxaties

### Inleiding

Meestal betreft het een luxatie van de duim. Bij de vingers betreft het meestal een dorsaalluxatie van de vinger waarbij het kopje van het os metacarpale ingeklemd wordt tussen de buigpezen, de volaire plaat en de intrinsieke musculatuur. Bij de duim is er meestal sprake van een ulnair collateraalband letsel, soms in combinatie met een volaire plaat avulsie. Deze skiduum (Wackeldaum) is niet hetzelfde als een "gamekeepers thumb". Bij de eerste is er een ruptuur van het collaterale ligament terwijl bij de laatste er een oprekking van het ligament bestaat. Bij een zogenaamde Stener laesie is er sprake van een complete ruptuur van het collaterale ulnaire ligament waarbij de aponeurose van de m. adductor pollicis tussen de ulnair collateraalband en haar insertie aan de proximale phalanx interponeert. Genezing langs conservatieve weg is daarom niet mogelijk.

### **Anamnese**

Het traumamechanisme is van belang om vast te kunnen stellen welk ligament is beschadigd.

### **Onderzoek**

Stel het punctum maximum van de zwelling en de drukpijn vast. Strek het gewricht eventueel na verdoving. Een ruptuur van het ulnaire collaterale ligament wordt vastgesteld na 30 graden flexie van het MCP-gewricht. Bij een spouw van 30 graden of meer is er waarschijnlijk sprake van een totale ruptuur. Bij een volaire plaat letsel met instabiliteit zal dislocatie optreden bij actief strekken.

### **Aanvullend onderzoek**

Een röntgenopname in AP en laterale richting is zinvol om avulsies vast te stellen.

Een echografie kan in geoefende handen een Stener laesie aantonen.

### **Behandeling**

Bij een distorsie of partiële ruptuur van het ulnaire collaterale ligament van het MCP-gewricht van de duim: twee weken gipsspalk, gevolgd door twee keer twee weken tapebehandeling.

Bij een volledige ruptuur van het ulnaire collaterale ligament volgt operatieve behandeling.

Bij een geïsoleerd volaire plaat letsel: vier weken gips.

Bij avulsiefracturen volgt conservatieve behandeling als het fragment niet gedислоceerd is.

Bij een luxatie van het MCP-gewricht van de vingers kan door 90 graden hyperextensie van het MCP-gewricht worden geprobeerd om repositie te bereiken. Vaak is door interpositie van de volaire plaat een open repositie noodzakelijk. Hierna volgt immobilisatie met het MCP in lichte flexie gedurende drie weken.

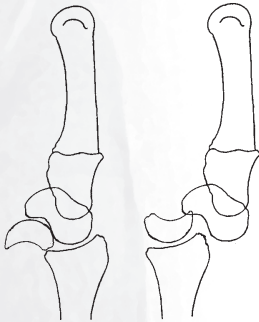## CARPALE LUXATIES

### Inleiding

7% van alle carpale letsels zijn dislocaties van de carpus met of zonder fractuur. Deze letsels worden vaak primair gemist.

### Lunatum luxaties

Meestal betreft het een volaire luxatie (figuur 19). Op een AP röntgenfoto zijn nauwelijks afwijkingen zichtbaar. De behandeling in het acute stadium bestaat uit open repositie en ligamentherstel.



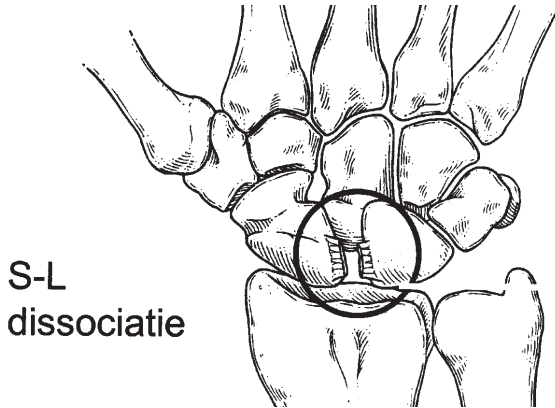
*Figuur 19*

Links: volaire lunatum luxatie. Rechts: dorsale perilunaire luxatie

### Perilunaire luxaties

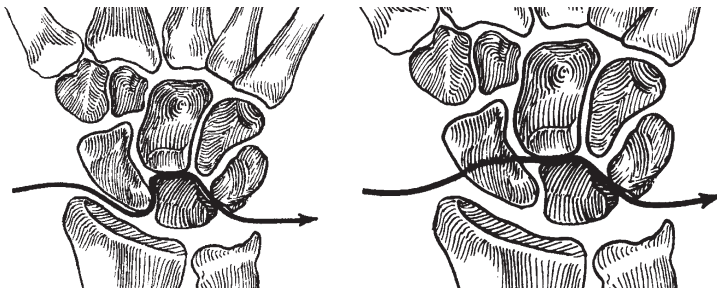
#### Inleiding

Meestal ontstaat door een traumatische hyperextensie en ulnairdeviatie van de pols een ruptuur van het SL-ligament (figuur 20). Het letsel kan zich uitbreiden met een ruptuur van het LT-ligament, waarbij uiteindelijk een dorsale perilunaire luxatie ontstaat. De perilunaire luxatie kan ook gepaard gaan met een fractuur. In de meest voorkomende vorm betreft het een fractuur door het os scaphoideum (figuur 21).



*Figuur 20*

SL-ligament ruptuur



*Figuur 21*

Links: ruptuur van SL en LT ligament

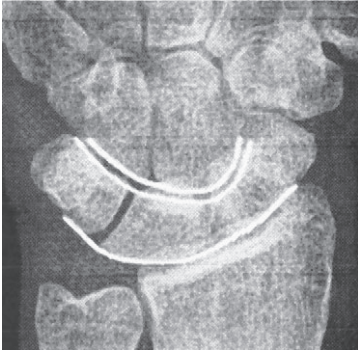
Rechts: fractuur van het scaphoid en LT ruptuur

**Onderzoek**

Bij de perilunaire “fractuur” dislocatie is vaak de ernst van het letsel niet af te meten aan de uitwendige zichtbare afwijkingen. Bij een palmaire dislocatie van het lunatum kan de palmaire zwelling ter plaatse van de carpaie tunnel aanwezig zijn. Er is meestal sprake van diffuse zwelling en pijn. Er is een pijnlijke beperkte beweging van de pols. Vaak is de sensibiliteit in de verzorgingsgebieden van de nervus medianus en nervus ulnaris verstoord. Bij palpatie is de dorsale dislocatie van het os capitatum voelbaar.

**Aanvullend onderzoek**

Doorgaans volstaat een AP en laterale röntgenfoto van de pols. Bij een verdenking op een os scaphoideumfractuur kan een scaphoidserie worden gemaakt. Ongeveer 20% van de perilunaire luxaties wordt op de initiële röntgenfoto gemist. Beoordeel de contouren en positie van de os carpalia en vergelijk eventueel met de contralaterale gezonde zijde. Kijk naar de lijnen van Gilula (figuur 22). Let bij beoordeling van de röntgenfoto's op bijkomende pathologie. Een fractuur of luxatie in de pols is vaak een sequentie passend bij het traumamechanisme. Ook bij distale radiusfracturen komen frequent carpale ligamentaire letsels en soms fracturen van de carpalia voor.



*Figuur 22*

Lijnen van Gilula

## FRACTUREN VAN DE HAND

### Aandachtspunt

Een verkeerde behandeling kan leiden tot aanzienlijk functieverlies en zelfs arbeidsongeschiktheid.

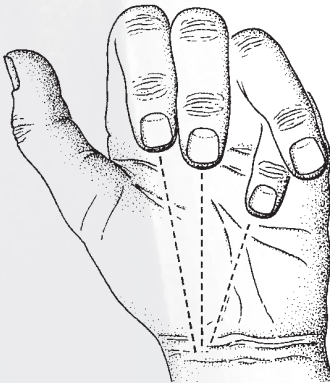
### Algemeen

Fracturen van phalangen en metacarpalia zijn de meest voorkomende fracturen die worden gezien op een spoedeisende hulp afdeling. De behandeling is gericht op anatomische repositie en vroege mobilisatie, eventueel onder begeleiding van een handtherapeut. Spiraalfracturen geven kans op rotatieafwijkingen; schuine en comminutieve fracturen geven kans op verkorting. Avulsiefracturen aan de basis van de phalangen kunnen een onderdeel vormen van een uitgebreider weke delen letsel.

### Onderzoek

De klassieke kenmerken: zwelling, pijn, afwijkende stand en functio laesa zijn niet altijd opwekbaar bij handfracturen. Soms zijn crepitaties of instabiliteit vast te stellen bij onbedoelde manipulatie.

Rotatie en afwijkingen in de asstand zijn goed te herkennen door de vingertoppen te bekijken met de MCP-gewrichten in 90 graden en de IP-gewrichten gestrekt. Bij gestrekte IP-gewrichten moeten de nagels vrijwel parallel staan. Bij flexie van de IP-gewrichten wijzen de vingertoppen naar het tuberculum van het os scaphoid (figuur 23).



Figuur 23

Normaal wijzen alle vingertoppen bij flexie van de MCP- en IP-gewrichten naar het tuberculum van het os scaphoideum

### **Aanvullend onderzoek**

Röntgenfoto's in AP richting en lateraal

### **Beschrijving van de fractuur**

Fractuurtype: avulsie/dwars/schuin/spiraal/comminutief

Plaats: intra-/extra-articulair, basis/schacht/subcapitaal/caput

Positie: gedислоceerd/niet gedислоceerd

Open of gesloten

### **Niet-operatieve behandeling**

Indicaties voor conservatieve behandeling zijn:

- extra-articulaire, niet gedислоceerde dwarse of schuine fracturen
- gedислоceerde fracturen die stabiel zijn na repositie. Voorwaarde is dat de repositie in een gipsspalk in een 'intrinsic plus' positie behouden kan blijven. Langdurige immobilisatie in een andere stand leidt tot contracturen.

Niet gedислоceerde stabiele fracturen kunnen soms behandeld worden door middel van een 'living splint' of 'buddy taping' gedurende twee tot drie weken. Hierbij kan onbelast worden geoefend. Door de inwerking van de intrinsieke en extrinsieke musculatuur is secundaire dislocatie mogelijk. Om die reden is röntgencontrole na één week noodzakelijk. Een conservatieve behandeling is mogelijk bij niet gedислоceerde fracturen.

### **Operatieve behandeling**

In het algemeen moeten de fracturen geopereerd worden die niet anatomisch gereponeerd blijven in een 'intrinsic plus' stand.

Daarnaast bestaat een operatie-indicatie voor intra-articulaire fracturen, spiraalfracturen of comminutieve fracturen, schuine fracturen met verkorting en open fracturen met begeleidend weke delen letsel, met name fracturen met pees- of neurovasculair letsel.

De operatieve behandeling kan bestaan uit:

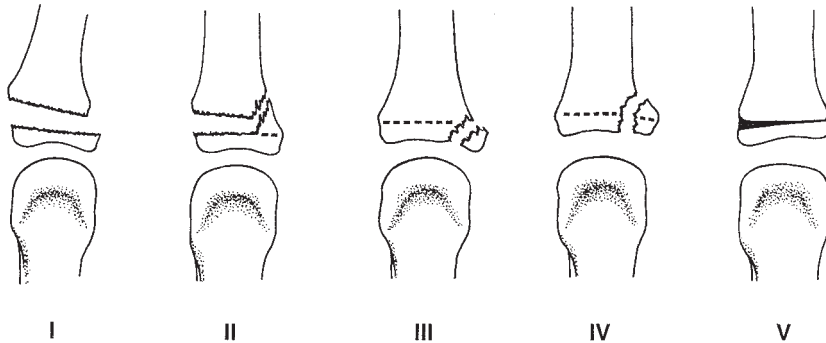
- gesloten repositie en percutane osteosynthese
- open repositie en osteosynthese
- dynamische tractie
- externe fixatie
- nettoyage met herstel van het weke delen letsel

### Fracturen bij kinderen

De groeischijven van de falangen zijn aan de basis gelegen. Fracturen ter hoogte van de epifysairschijf worden ingedeeld volgens Salter en Harris (figuur 24). Een as-standafwijking van minder dan 10 graden is bij een fractuur van de basisphalanx acceptabel. Bij de midden- en eindphalangen zijn standsafwijkingen niet acceptabel. De spontane correctie is in deze falangen zeer gering.

Gedisloceerde epifysairschijffracturen Salter Harris type I en II van de basisfalangen laten zich vaak met behulp van een balpen in de interdigitale ruimte als hefboom reponeren. Bij Salter Harris type III, IV en V: overleg met een handchirurg.

De open epifysair fractuur van de eindphalanx wordt vaak niet herkend. Er kan interpositie van de nagelriem in de fractuur zijn.



Figuur 24

Salter-Harris indeling van epifysair fracturen

### Speciële fracturen

#### **Condyl fracturen**

Fracturen van een condyl van de falangen worden qua ernst onderschat. Perfecte repositie is voorwaarde om een functioneel IP-gewricht te behouden.

#### **Avulsiefracturen**

Avulsieve fragmenten kunnen een teken zijn van avulsies van de strekpees, de volaire plaat en de collateraal ligamenten.

Bij de mallet fractuur bestaat een avulsie van de insertie van het exten-

sorapparaat aan de dorsale zijde van de basis van de distale phalanx. Deze wordt behandeld met een korte extensiespalk, ook wel mallet spalk of Stack spalk genoemd, gedurende zes weken. De essentie van deze spalk is dat het PIP-gewricht geflecteerd kan worden. In deze periode mag het DIP-gewricht niet worden bewogen. Wanneer de avulsiefractuur meer dan eenderde van de basis van de distale phalanx omvat verdient operatieve behandeling de voorkeur.

## **Metacarpale fracturen**

### **Aandachtspunt**

Bij fracturen van de basis van een os metacarpale dient dislocatie van het betreffende carpo-metacarpale gewricht te worden uitgesloten.

### **Algemeen**

De fractuur wordt meestal veroorzaakt door direct trauma. Os metacarpale II en III zijn rigide gefixeerd aan de carpus, os metacarpale IV en V hebben een grotere beweeglijkheid. Hierdoor kan voor fracturen met angulatie van os metacarpale IV en V enige tolerantie worden gehanteerd. Rotatieafwijkingen moeten worden gecorrigeerd. Deze worden voornamelijk gezien in metacarpale II en V omdat daar slechts aan één zijde fixatie aan een intermetacarpaal ligament aanwezig is.

### **Onderzoek**

Zwelling, pijn, functio laesa en soms hoogteverlies van de knokkel (het verdwijnen van de metacarpale boog).

Soms crepitatie of instabiliteit bij manipulatie.

Let op rotatieafwijkingen van de betreffende vinger. Vijf graden rotatieafwijking van het os metacarpale, kan een overlap van 1,5 centimeter van de geflecteerde vinger over de naastliggende vinger veroorzaken.

### **Aanvullend onderzoek**

Röntgenfoto's in AP en laterale richting, zo nodig aangevuld met driekwart opnamen.

### **Behandeling-conservatief**

Een enkelvoudige dwarse of schuine fractuur kan conservatief worden behandeld als deze stabiel is na repositie. Rotatieafwijkingen kunnen niet worden geaccepteerd. Bij os metacarpale II en III is maximaal 10

graden angulatie acceptabel. Bij os metacarpale IV en V respectievelijk 20 en 30 graden. Bij subcapitale fracturen (bokser's fractuur) is een dorsale angulatie tot maximaal 40 graden aanvaardbaar. De behandeling bestaat, na repositie, uit een gipsspalk met het polsgewricht in 20 graden extensie en de vingers in 'intrinsic plus' positie gedurende twee tot drie weken.

### **Operatieve behandeling**

De operatieve behandeling volgt na overleg met een handchirurg. Deze is aangewezen voor spiraal of schuine fracturen met rotatieafwijking, comminutieve fracturen, open fracturen, gedissocieerde fracturen die niet stabiel zijn na repositie en voor intra-articulaire luxatiefracturen van de CMC-gewrichten. Daarnaast voor fracturen die een onderdeel zijn van een uitgebreid weke delen letsel.

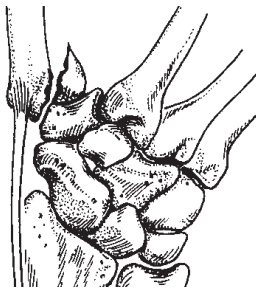
De operatieve behandeling kan bestaan uit:

- gesloten repositie en percutane osteosynthese
- open repositie en osteosynthese
- externe fixatie

### **Speciële fracturen**

#### ***Bennett fractuur***

Dit is een intra-articulaire luxatiefractuur van de basis van os metacarpale I. Door tractie van de m. abductor pollicis longus subluxeert de basis van metacarpale I naar proximaal. De behandeling is vrijwel altijd operatief (figuur 25).



*Figuur 25*

Bennett fractuur

***Reversed Bennett fractuur***

Dit betreft een luxatiefractuur van de basis van os metacarpale V. Tractie van de m. extensor carpi ulnaris trekt de basis van metacarpale V naar proximaal. De behandeling is vrijwel altijd operatief.

***Rolando fractuur***

Dit betreft een comminutieve intra-articulaire fractuur van de basis van os metacarpale I. Door tractie van de musculus abductor pollicis longus subluxeert de basis van os metacarpale I naar proximaal. De behandeling is vrijwel altijd operatief.

**Scaphoïd fractuur****Aandachtspunten**

Dit is een vaak gemiste fractuur. Uitstel van behandeling kan leiden tot een delayed union, malunion of een nonunion. Deze fractuur kan in combinatie voorkomen met een distale radiusfractuur of een onderdeel vormen van meer complexe luxatiefracturen van de pols.

**Anamnese**

Deze fractuur treedt vaak op bij jonge mannen en zelden bij kinderen. In de meeste gevallen is er sprake van een val op de uitgestrekte hand of van een klap op de gebalde vuist.

**Onderzoek**

In het typische geval is er een uitgesproken zwelling en drukpijn ter hoogte van de tabatière anatomique. Meestal is er sprake van zwelling van de gehele pols en moeilijk te lokaliseren pijn. Soms is er een specifieke asdrukpijn in de eerste straal.

**Aanvullend onderzoek**

Minimaal röntgenfoto's in AP en laterale richting. Bij sterke klinische verdenking kan dit worden aangevuld met AP röntgenfoto's met de pols in ulnair- en radiaaldeviatie. Verder aanvullend onderzoek zoals een drie-fasen-botsan, CT-scan of MRI kunnen op indicatie worden aangevraagd.

**Behandeling**

Stabiele, niet- gedислоceerde fracturen worden behandeld met gipsimmobilisatie. Stabiele fracturen zijn incomplete fracturen of fracturen van het tuberculum van de distale pool. En niet gedислоceerd betekent ook

werkelijk niet gedислоceerd. Een distale pool fractuur vraagt acht weken immobilisatie. Niet-stabiele of gedислоceerde fracturen wordt behandeld met open fixatie. Fixatie vindt veelal plaats met behulp van speciaal daartoe ontwikkelde schroeven.

### **Follow-up**

Wanneer er een sterke klinische verdenking is op een scaphoïdfractuur, maar deze niet zichtbaar is op de ongevals röntgenfoto, dan wordt de pols ingegipst en worden lichamelijk onderzoek en de röntgenfoto's na twee weken herhaald. De idee dat na 2 weken de fractuur lijn beter zichtbaar zou zijn, berust waarschijnlijk op een mythe. Beter kan een CT scan worden vervaardigd.

### **Prognose-complicaties**

Een adequate behandeling leidt in 90% van de gevallen tot consolidatie. Een nonunion, en met name osteonecrose van de proximale pool, vraagt een operatieve behandeling om verdere degeneratieve afwijkingen in de pols te voorkomen.

## **Distale radius fractuur**

### **Aandachtspunten**

Dit is een zeer frequent voorkomende fractuur (15% van alle fracturen). Er zijn twee incidentiepieken, nl. op jonge leeftijd en tussen het zestigste en zeventigste levensjaar.

### **Anamnese**

In de meeste gevallen is er sprake van een val op de uitgestrekte hand. Andere mechanismen zijn mogelijk, leidend tot een veelvoud aan fractuurtypen.

### **Onderzoek**

Er is een zwelling van de pols met pijn. Soms is er een evidente deformatie zichtbaar. Let ook op begeleidend letsel van de elleboog of schouder.

### **Aanvullend onderzoek**

Röntgenfoto's in AP en laterale richting. Op indicatie röntgenfoto's van de gehele onderarm. Bij ernstige comminutie of intra-articulaire fracturen kan er een indicatie bestaan voor een CT-scan.

### Behandeling

De behandeling is gericht op het herstel van de normale anatomie. Natuurlijk wordt bij de indicatie rekening gehouden met de leeftijd van de patiënt en zijn/haar eisen en behoeften.

Bij een geïsoleerde fractuur van de processus styloideus ulnae moet de arm drie weken in een bovenarmgips worden geïmmobiliseerd. Is de fractuur gelegen aan de basis van het styloid en bestaat een dislocatie van meer dan 5 mm dan is operatieve fixatie geïndiceerd omdat hierbij sprake is van een avulsie van het TFCC.

Extra-articulaire, niet verplaatste fractuur (type I): hierbij is minder dan 5 graden verandering van de normale hoek die het gewrichtsvlak maakt op de laterale opname en zo ook van de inclinatiehoek die het gewrichtsvlak maakt op de AP-opname. De behandeling bestaat uit zes weken immobilisatie in een onderarmgips.

Extra-articulaire, verplaatste fractuur (type II): minder dan 2 mm verplaatsing, 5 mm verkorting, 15 graden angulatie en weinig comminutie. Het radiocarpale gewricht is niet betrokken in de fractuur. Reductie in tractie kan leiden tot een goede stand en met gipsimmobilisatie uitbehandeld.

Wanneer de gereponeerde positie instabiel lijkt, is operatieve fixatie aangewezen (percutane K-draad fixatie, open repositie en interne fixatie, externe fixatie of een combinatie van deze deze opties).

Intra-articulaire, niet-verplaatste fractuur (type III): komt weinig voor: zes weken onderarmgips.

Intra-articulaire, verplaatste fractuur (type IV): soms is een anatomische gesloten repositie mogelijk. De stand kan dan worden gehandhaafd door middel van Kirschner draden of een andere vorm van osteosynthese (intern of extern). Wanneer de repositie niet stabiel is of niet mogelijk, dan moet een open behandeling worden uitgevoerd met veelal het toevoegen van spongieus bot in combinatie met een interne en/of externe fixatie.

### Nabehandeling

Bij gipsimmobilisatie moet men in de eerste week voldoende ruimte laten voor het zwellen van de pols. Zo wordt de kans op een carpaal tunnel syndroom en mogelijk het ontstaan van een posttraumatische dystrofie kleiner. Na één week wordt het gips vervangen en worden röntgenfoto's in twee richtingen gemaakt in het nieuwe gips. Bij een goede stand worden na een week opnieuw foto's gemaakt. Daarna blijft het gips nog vier weken in situ. Indien de repositie verloren gaat kan alsnog operatieve interventie gepland worden. Er is een tendens om patiënten op zeer hoge leeftijd te behandelen door middel van een thermoplastische afneembare spalk. Hierbij zijn lichte oefeningen mogelijk.

**Prognose-complicaties**

Het ontstaan van een nonunion is uitzonderlijk. Bij een malunion (bijv. een geïnverteerd gewrichtsvlak en/of een verkorting) kan een secundaire collaps van de carpus ontstaan. Bij een ernstige verkorting ontstaan klachten door een relatief te lange ulna en/of DRU-discongruentie. Pijnklachten (zeker in combinatie met zwelling van de vingers) zijn altijd een reden om de patiënt terug te zien. Het gips moet dan volledig worden geopend. Daarnaast moet men bedacht zijn op een carpaal tunnel syndroom. Een ruptuur van de EPL-pees is soms een bijkomende complicatie van een conservatieve behandeling.

## AMPUTATIES EN RINGAVULSIES

### Amputaties

#### Aandachtspunten

Vermijd delay en beschadiging van stomp en/of amputaat. Koel het amputaat, maar leg het nooit direct op ijs ( amputaat in vochtig gaas, dit in plastic zak en vervolgens op smeltend ijs).

Er is een absolute indicatie voor replantatie bij:

- kinderen
- amputatie van de duim
- amputatie van meerdere vingers
- amputatieniveau door de palm, de pols of de onderarm

De indicatie voor het replanteren van één enkele vinger kan zijn:

- amputatie bij kinderen
- scherpe amputatie distaal van de musculus flexor sublimis insertie
- individuele eisen

#### Onderzoek

Bepaal het niveau en de uitgebreidheid van de amputatie en de mate van kneuzing. Bij een partiële amputatie moet de distale circulatie, de sensibiliteit en de functie worden getest.

#### Aanvullend onderzoek

Röntgenonderzoek van de stomp en het amputaat.

#### Behandeling

De replantatie vindt plaats door een daarin ervaren handchirurg.

### Ringavulsies

#### Aandachtspunten

De ring kan onder de huid en subcutis zijn verborgen.

Onderzoek van de vascularisatie is lastig. Bij een inschattingfout kan de patiënt na één dag terugkomen met een 'dode' vinger. Geavulseerde weke delen met nog enige toevoer kunnen in aanvang bedrieglijk goed gecirculeerd lijken. De ischemie tijd is de belangrijkste factor voor herstel.

**Onderzoek**

Zijn de neurovasculaire bundels intact? Maak een onderscheid tussen normale circulatie, geen vasculaire vulling en lage turgor en veneuze stuwning.

Test de flexie en extensie.

**Aanvullend onderzoek**

Röntgenfoto in AP en laterale richting om een begeleidende fractuur uit te sluiten.

**Behandeling**

Verwijder de ring. Indien er geen huiddefect aanwezig is, de circulatie en sensibiliteit normaal zijn en er een volledige functie is en geen fractuur kan de wond worden geapproximeerd en kan de vinger vroeg worden gemobiliseerd. In alle andere gevallen wordt de vinger beoordeeld door een handchirurg.

**Follow up**

Inspectie na 24 uur. Uitleg aan de patiënt dat bij twijfel eerdere controle noodzakelijk is.

## HANDINFECTIES

### **Panaritium subcutaneum**

#### **Algemeen**

Dit is een diepe infectie in de gesloten ruimte van de weke delen van een vingertop die meestal wordt veroorzaakt door een staphylococcus aureus.

De infectie evolueert, dikwijls na een minimaal trauma, in twee tot vijf dagen naar een abces waarbij er toenemende pijn wordt ervaren.

#### **Behandeling**

Eerst wordt de exacte locatie van het panaritium vastgesteld. De patiënt krijgt een puntig pincet in de hand waarmee hij zelf aangeeft waar het maximale pijnpunt aanwezig is. Na anesthesie en onder bloedstilstand, zonder de extremiteit leeg te zwachtelen, wordt een ovaalvormige excisie verricht op de plaats van het maximale pijnpunt. De holte wordt gecuretteerd en necrose verwijderd. De incisie wordt opengelaten en dagelijks gecontroleerd. Antibiotica zijn in deze fase niet geïndiceerd. Visbek incisies, de hockeystickincisie en de door-en-door incisie zijn obsoleet.

### **Paronychia**

#### **Algemeen**

Hierbij is sprake van een infectie van de nagelriem.

#### **Aandachtspunten**

In de acute fase kan bij inadequate therapie een pulpa-infectie of pees-schedeparitium het gevolg zijn.

De veroorzaker is meestal een staphylococcus aureus.

Door uitbreiding langs het eponychium kan de andere zijde worden bereikt (omloopje).

#### **Behandeling**

Bij een beginnende roodheid kunnen orale antibiotica en rust nog werkzaam zijn.

Bij abscesvorming is drainage, onder Oberst anesthesie, noodzakelijk van de zone met maximale pijn.

In de chronische fase waarbij gedurende weken intermitterend een druppeltje pus onder de nagelwal tevoorschijn komt, bestaat de behandeling uit een nageextractie.

Denk in alle gevallen aan de mogelijkheid van een candida albicans of herpes infectie en maligniteit.

### **Erysipelas**

#### **Algemeen**

Dit is een streptococcus infectie van de huid en het subcutane weefsel.

#### **Anamnese**

Door een miniem trauma zoals een prikwond of een kleine erosie ontstaat een infectie die zich binnen 6 tot 36 uur fulminant kan ontwikkelen. Er ontstaat een duidelijke zwelling van de hand, soms met een opstijgende lymfangitis en lymfadenitis.

#### **Behandeling**

Intraveneus een hoge dosering van een penicillinederivaat. Belangrijk is het aftekenen van de roodheid zodat de evolutie van de infectie gevolgd kan worden. Chirurgische exploratie is zinloos. Te laat ingestelde antibiotica therapie kan aanleiding geven tot een fasciitis necroticans. Hierbij is een snelle diagnostiek en chirurgische exploratie aangewezen.

### **Bijtwonden**

#### **Algemeen**

Kattenbeten kunnen een ernstige necrotiserende infectie veroorzaken (pasteurella multocida). Mis niet het kleine wondje, meestal ter hoogte van MCP III, IV of V, na een vuistslag waarbij een tand van de tegenstander het gewricht geopend heeft. Humane beten infecteren veelal met een hemolytische streptococcus, staphylococcus aureus of eikenella corrodens. Een röntgenfoto is nodig om een fractuur en/of een corpus alienum uit te sluiten.

**Behandeling**

Débrideren en spoelen met fysiologisch zout.

Laat de wond open.

Intraveneus antibiotica. De keuze van het antibioticum vindt plaats in overleg met de bacterioloog.

Elevatie en immobilisatie van de hand

**Peesschede-infectie****Algemeen**

Vroegtijdige herkenning van een infectie van de peesschede is van belang om te voorkomen dat de pees necrotisch wordt.

**Symptomen**

De vier “kardinale” tekenen van Kanel: lichte flexie stand van de vinger, zwelling, pijn bij actieve en passieve extensie, pijn bij palpatie van de peesschede (tot in de palm).

**Behandeling door handchirurg**

De peesschede moet met spoed worden geëxploreerd waarbij deze van proximaal naar distaal gespoeld wordt met fysiologisch zout. De peesschede wordt geopend proximaal ter hoogte van de A1-pulley en distaal van het DIP-gewricht. Met een kleine cannule wordt gespoeld tot het spoelvocht schoon is. Het achterlaten van een drain met spoelsysteem is niet nodig. De patiënt krijgt intraveneus antibiotica gericht op een staphylococcus aureus bacterie. De patiënt blijft opgenomen.

Bij een fulminante infectie met een necrotische buigpees en schede moet de vinger volgens Bruner worden geopend. Na necrotomie en spoelen van de wond, wordt de huid approximatief gesloten.

**Septische artritis****Algemeen**

Een geïnfecteerd gewricht is meestal stijf waarbij elke beweging pijnlijk is. Het gewricht is rood en oedemateus. Pas na een paar weken zijn eventuele kraakbeenerosie en osteolyse op een röntgenfoto zichtbaar.

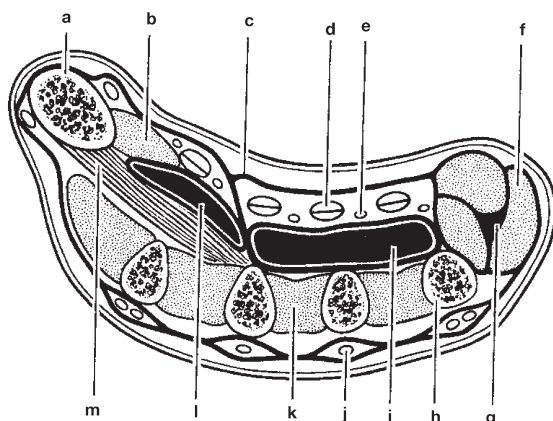
### Behandeling door handchirurg

In aanvang openen en spoelen van het gewricht en immobilisatie. Intraveneus antibiotica therapie.

### Handpalm infecties, flegmone

#### Algemeen

Meestal ontstaat deze door penetrerende wonden. Soms kleine verwondingen bij diabetespatiënten. Een peesschede infectie kan doorbreken naar de handpalm loges (figuur 26).



Figuur 26

- a os metacarpale van de duim
- b thenar spieren
- c aponeurose palmaris
- d buigpezen
- e neurovasculaire bundel
- f hypothenar spieren
- g hypothenar loge
- h vijfde os metacarpale
- i mid-palmair loge
- j strekpezen
- k interosseus spieren
- l thenar loge
- m m. adductor pollicis

**Behandeling**

Met spoed moet een exploratie en drainage worden uitgevoerd. De patiënt krijgt intraveneus antibiotica. Er zijn een viertal potentiële lokalisaties waarin een infectie kan optreden:

1. De interdigitale ruimte. Hierbij komen de vingers in abductie door de zwelling.
2. Midpalmair. De concaviteit van de handpalm is verdwenen en de beweging van de middel- en ringvinger zijn pijnlijk en beperkt. De infectie kan zich snel uitbreiden naar de onderarm in de loge van Parona, gelegen tussen de mm. FDP en de m. pronator quadratus.
3. Thenar ruimte. Hierbij is een zwelling over de thenar regio en de eerste interdigitale ruimte zichtbaar.
4. Hypothenar ruimte. Dit is zeldzaam. Hierbij ontstaat een zwelling over de hypothenar.

**Virale infecties: Herpes, Orf**

Herpes wordt veroorzaakt door het herpes simplex virus. Vesikels ontstaan 2 tot 14 dagen na het contact. De infectie is zelf limiterend. Operatieve interventie is gecontraïndiceerd. Acyclovir kan de genezing versnellen en een recidief voorkomen.

Orf is een virale infectie veroorzaakt door contact met een besmet schaap of geit. Na 3 tot 7 dagen verschijnt een harde, pijnloze tumor. De ziekte is zelf limiterend. Operatieve interventie is gecontraïndiceerd. Voor beiden is kortdurende immobilisatie en elevatie zinvol.

## VERBRANDING EN HOGEDRUKSPUIT VERWONDING

### Thermische verbranding en bevroering

#### Aandachtspunten

Bij kinderen kan er sprake zijn van mishandeling. Overweeg een consult van de kinderarts. Gebruik bij de eerste opvang geen Flammazine of Flammacerium als er twijfel bestaat over diepte van de wond. Verbind dan met gearaffineerde tulle of alleen een plastic zak.

#### Anamnese

Een brandwond is een gedeeltelijke of volledige beschadiging van de huid, ontstaan door inwerking van warmte, elektriciteit of een chemische stof. Oorzaken van een thermale verbranding kunnen zijn: heet water of stoom, contactverbranding (bijvoorbeeld strijkijzer) of een vlamverbranding. Denk bij dit laatste ook aan een inhalatietrauma en overweeg bronchoscopie indien daar aanleiding toe is. De ernst van de brandwond is afhankelijk van de grootte, diepte en lokalisatie. De grootte wordt uitgedrukt in het percentage verbrand lichaamsoppervlak. De handpalm is 1%. De diepte van de brandwond is afhankelijk van de temperatuur van de hittebron, de aard van de inwerkende materie en de inwerkingstijd. De dikte van de huid is van invloed: een dorsale handverbranding is veelal dieper dan volair. Vraag naar de tijdsduur dat er gekoeld is.

#### Onderzoek

Schat de diepte en de uitgebreidheid van de verbranding. Bij een gedeeltelijke dikteverbranding is er onderscheid tussen een oppervlakkig en diep dermale verbranding. Bij een oppervlakkige verbranding is de huid rood, soms met blaren, er is een snelle capillaire refill en heeft de patiënt veel pijn. Deze verbranding geneest spontaan binnen twee weken.

Daarnaast is een diep dermaal letsel mogelijk. Er is een wolkig aspect, soms zijn er blaren. De pijn en de capillaire refill zijn matig. Deze verbranding geneest niet binnen twee weken en gaat gepaard met veel littekenvorming.

Volledige dikteverbranding. Hierbij ziet de huid wit/geel, roodbruin tot zwart. Hij is perkamentachtig veranderd. Er is geen sensibilliteit en geen 'capillaire refill aanwezig. Spontane genezing is wel mogelijk, maar duurt maanden en gaat gepaard met invaliderende contracturen.

De epidermale verbranding (voorheen eerste graads) is een lokale ontstekingsreactie (roodheid). De huid is intact en dit wordt dan ook niet

als een echte brandwond beschouwd. Het telt dan ook niet mee bij het vaststellen van het percentage verbrand oppervlak.

### **Behandeling**

Kleine verbrandingen kunnen conservatief met tulle worden behandeld. Grotere verbrandingen met Flammazine/Flammacerium in plastic zak. Significante verbranding verdient de aandacht van een handchirurg. Bij circulaire verbranding en bedreigde circulatie moet een escharotomie worden overwogen. Is de hand onderdeel van een grote verbranding, dan is verwijzing naar een brandwondencentrum geïndiceerd.

## **Chemische verbranding**

### **Aandachtspunten**

Chemische letsels kunnen worden opgelopen door vaste stoffen, vloeistoffen en dampen of gassen. De ernst hangt af van de hoeveelheid, concentratie, zuurgraad, penetrerende eigenschappen en duur van blootstelling aan het agens. Alkalische stoffen lijken in aanvang onschuldig, na enige inwerking kunnen zij een volledig dikte brandwond veroorzaken (cement). Sommige stoffen geven een eczeemachtige reactie die moeilijk van een brandwond is te onderscheiden. Behandeling in overleg met het Nationaal Vergiftigingen Informatiecentrum te Utrecht (tel: 030-2748888).

### **Anamnese**

Het volgende is van belang:

- de exacte aard van de chemische stof
- de duur van expositie
- is er gespoeld en hoe lang
- is een specifiek antidotum gebruikt

Alkalische stoffen geven vaak meer schade dan zuren, behalve waterstoffluoride (HF; gebruikt voor het etsen van glas en het reinigen van gevels). Dit laatste leidt tot diepe schade totdat er geneutraliseerd is met calciumgluconaat en kan bij een grotere verbranding fataal aflopen.

### **Onderzoek**

Schat de diepte en uitgebreidheid van de verbranding in. Waterstoffluoride tast het nagelbed aan.

### **Aanvullend onderzoek**

Bij een ernstige waterstoffluoride verbranding moet het serum calciumgehalte worden bepaald.

### **Behandeling**

Spoelen met grote volumes water zo snel mogelijk (< 10 minuten) na het contact. Bij alkalische stoffen lang (minimaal 1 uur) spoelen. Kleine wondjes met tulle verbinden. Bij grotere wonden handchirurg in consult vragen.

Bij waterstoffluoride verbranding calciumgluconaat brandwondengel (10% met DMSO) en subcutane injectie met een 10%-oplossing van calciumgluconaat (multipiele injecties met 0,1-0,2 ml in de wond). Eventueel een Biers blok overwegen met calciumgluconaatoplossing.

Bij fosforverbranding irrigeren met 1%-kopersulfaatoplossing.

Teer eventueel met tolueen verwijderen of laten zitten.

Denk aan systemische effecten die door het agens veroorzaakt kunnen worden (lever, nier, hart). Bij significante verbrandingen is verwijzing naar een brandwondencentrum aangewezen.

## **Elektriciteitsverbranding**

### **Aandachtspunten**

Elektriciteitsverbrandingen zijn altijd diep. Door vlamvatten van kleding kan er nog een thermale brandwond bij komen. Na een fasciotomie van bedreigde spiercompartimenten kan een release van myoglobuline aanleiding geven tot nierinsufficiëntie. Cardiale complicaties kunnen optreden bij hoogvoltage letsels en blikseminslag.

### **Anamnese**

Hoogte van de spanning (laagvoltage of hoogvoltage) en de frequentie (thuis: 220 Volt, 50 Herz/ industrie >1000 Volt). Duur van expositie.

### **Onderzoek**

Kijk naar intrede en uitredeplaats (soms ene hand in, andere hand uit). Hoogspanning letsel (>1000 Volt) kan een massieve coagulatie en necrose veroorzaken met circulatieproblemen van een extremiteit (compartimentsyndroom). Onderzoek de circulatie van de distale extremiteit. Schat de uitgebreidheid van de brandwond in.

### **Aanvullend onderzoek**

ECG. 24-uurs monitoring bij significante letsels. Bloedchemie en stolingsonderzoek inclusief CPK en LDH.

### **Behandeling**

Kleine plekjes (millimeters) kunnen conservatief worden behandeld met tulle, Flammazine of Flammacerium.

Grotere oppervlakten beperkt tot de hand: consult handchirurg voor escharotomie, fasciotomie en sluiten van de defecten. Hydratie tot afbraakproducten van rhabdomyolyse zijn uitgescheiden.

## **Hogedrukspuit verwonding**

### **Aandachtspunten**

De wond kan heel klein zijn of onzichtbaar. Gebruik geen Oberst anesthesie of strakke verbanden.

### **Anamnese**

Dit zijn weinig voorkomende maar zeer ernstige letsels. Vaak is de wijsvinger van de niet-dominante hand aangedaan tijdens het reinigen van de sproeikop of het afdekken van het gaatje in de slang. Onder hoge druk wordt vreemd materiaal ingespoten (olie, vet, verf, oplosmiddelen). Het materiaal kan in de diepte terecht komen (buigpeeskokker) en door druk naar proximaal verplaatst worden (tot in de handpalm/pols). Chemische reactie en secundaire infectie kunnen leiden tot necrose van de gehele vinger of straal.

### **Onderzoek**

Kleine intredewond in pulpa. Aanvankelijk weinig verschijnselen of klachten aanwezig. In een latere fase zwelling, pijn en stijfheid. Uiteindelijk necrose van de vinger of de straal.

### **Aanvullend onderzoek**

Als het materiaal niet-röntgen doorlaatbaar is dan moet er een röntgenfoto gemaakt worden om de uitbreiding te beoordelen.

### **Behandeling**

Snelle verwijzing naar een handchirurg voor decompressie en het verwijderen van het materiaal. Hand hoog tijdens de verwijzing.

## COMPLEX REGIONAAL PIJNSYNDROOM TYPE I

### Algemeen

Sympatische reflex dystrofie (SRD) of complex regionaal pijnsyndroom type I (CRPS I) is volgens de meest recente taxonomie een aandoening van onbekende herkomst die zich kan manifesteren als acute problematiek. Het betreft voornamelijk geen ziekte maar een constellatie van een aantal symptomen en klachten die frequent in dezelfde combinaties voorkomen. Men onderscheidt een warme en koude fase waarvan de symptomatologie echter ook gemengd kan voorkomen. Zowel de warme als de koude fase kan subacute pathologie nabootsen.

### Aandachtspunten

CRPS I wordt pas overwogen als andere oorzaken voor een vegetatieve ontregeling zijn uitgesloten. Vergeet neurologisch onderzoek niet omdat een CTS een vegetatieve ontregeling kan veroorzaken en onderhouden.

### Anamnese

Is er sprake van een (triviaal) trauma? Koude-intolerantie is bij CRPS I een sensitief symptoom. Aard van de pijn: ontsteking leidt meestal tot kloppende pijn, die is bij CRPS I meestal brandend en knellend van aard. Verhoogde zweetsecretie: hoewel dit in 50% van de CRPS I-patiënten afwezig is, is het suggestief voor CRPS I. Het komt niet voor bij ontstekingen. Allodynie: sensorische prikkeling die normaal niet pijnlijk is, wordt nu als pijnlijk ervaren en geeft heftige reacties.

### Onderzoek

De diagnose wordt gesteld op basis van klinische symptomen en verschijnselen. Een zogenaamde acute dystrofie wordt gekenmerkt door een complex bestaande uit 'major symptoms': zwelling, stijfheid, pijn, diffuus in (een deel van) de extremiteit, functio laesa en rubor. Daarnaast hanteert men een aantal 'minor symptoms' die voor de diagnose geringere waarde hebben, omdat zij slechts bij 50 tot 60% van de personen met CRPS I voorkomen. Vegetatieve labiliteit (versterkt zweeten, abnormale kleur en temperatuur, warme extremiteit in warme fase en koud aanvoelend in de koude fase). Trofische stoornissen (abnormale groei van haren en nagels, vaak aanwezig in de koude fase).

### **Differentiaal diagnose**

De acute warme dystrofie dient te worden onderscheiden van:

- acute ontstekingsprocessen (panaritium, abcesvorming, arthritis, flegmone)
- (poly)neuropathie (zoals voorkomt bij diabetes mellitus en het carpale tunnelsyndroom)
- veneuze trombose, tromboflebitis
- lokale contusie met hematoomvorming
- compartimentsyndroom
- intra-arteriële toediening van harddrugs

De 'koude dystrofie' dient te worden onderscheiden van andere aandoeningen die een (sub)acuut karakter kunnen hebben:

- arteriële insufficiëntie en embolie, ziekte van Raynaud
- posttraumatisch vasospasme
- glomus tumor
- osteoïd osteoom

### **Aanvullend onderzoek**

Voor de diagnose SRD is geen aanvullend onderzoek geïndiceerd omdat de diagnose wordt gesteld op klinische gronden. De bevindingen op röntgenfoto's en botscaan zijn specifiek en daarom niet conclusief. Uitsluiting van andere, meer specifieke en voor specifieke behandeling in aanmerking komende aandoeningen dient daarom eerst plaats te vinden.

Röntgenfoto: uitsluiting van botfissuren, fractuur, corpus alienum, bot-tumor (bijv. osteoïd osteoom).

Laboratoriumonderzoek: ontstekingsparameters ter differentiatie van abces, gangreen, flegmone, erysipelas en arthritis.

Echo: detectie van vochtcollectie (bursitis, synovitis, diepe veneuze trombose).

Neurofysiologisch onderzoek (ter bevestiging van neuropathie of zenuwcompressie).

<b>Aandoening</b>	<b>Klinische symptomen</b>	<b>Bloedafwijkingen</b>	<b>Beeld-vormende diagnostiek</b>
<b>CRPS I</b>	Koude intolerantie, soms versterkt zweten Brandende pijn	–	Niet afwijkend en/of specifiek in acute stadium
<b>Veneuze trombose</b>	Lijkt op warme dystrofie, subclavialijn in voor geschiedenis?	–	Doppler sonografie afwijkend
<b>Arteriële insufficiëntie</b>	Lijkt op koudedystrofie. Vasospasme door niet herkende lokale letsels?	–	Doppler sonografie afwijkend
<b>Ontsteking</b>	Geen koude intolerantie, nooit versterkt zweten. Kloppende pijn.	Ontstekings-parameters, microbiologisch.	Soms afwijkend afhankelijk van type.
<b>Compartiment-syndroom</b>	Gebruik van coumarines?	Verlengde stollingstijd	Beeldvorming niet afwijkend: drukmeting.
<b>Arthritis</b>	Geen koude intolerantie; soms symmetrisch.	Ontstekings-parameters, microbiologisch.	Afwijkend.

### **Behandeling**

Kortdurende rustspalk en actief oefenen op geleide van de pijn.

### **Verwijzing**

Afhankelijk van diagnose. Indien CRPS I wordt overwogen, maar ondanks onderzoek geen oorzaak kan worden gevonden, dan is een verwijzing naar een revalidatiearts of anesthesioloog met ervaring in de behandeling van chronische pijn, of naar een pijnwerkgroep op zijn plaats.